ÜBER DIE ENTWICKLUNG DES PENIS BEIM KANINCHEN

INAUGURAL-DISSERTATION

ZUR

ERLANGUNG DER DOKTORWÜRDE

DER

MATHEMATISCH-NATURWISSENSCHAFTLICHEN FAKULTÄT

DER

VEREINIGTEN FRIEDRICHS-UNIVERSITÄT HALLE-WITTENBERG

VORGELEGT VON

GERHARD GÜNTHER
AUS GR.-PASCHLEBEN

HALLE A. S. 1926

VERLAGSBUCHHANDLUNG JULIUS SPRINGER IN BERLIN. 1927

Referent:
Prof. Dr. Ulrich Gerhardt
Direktor des Anatom.-Physiol. Instituts der Haustiere

Korreferent:
Prof. Dr. Valentin Haecker
Direktor des zoologischen Instituts der Universität Halle

R. UNIV.
BIBLIOTHEEK
LEIDEN

(Sonderdruck aus Zeitschrift für Anatomie, Abtlg. I, Bd. 84, H. 3/4)

MEINEN LIEBEN ELTERN

Digitized by the Internet Archive
in 2026

https://archive.org/details/IA41544303_0035

Inhalt.

I. Einleitung (S. 276).

II. Entwicklung der Ekto-Entodermverbindung und die erste Anlage des Kloakenhöckers bei den Säugern (S. 276).

III. Eigene Untersuchungen (S. 278).

A. Die äußeren Genitalien des erwachsenen männlichen Kaninchens (S. 278).

B. Eigene Beobachtungen über die Entwicklung des Penis beim Kaninchen (S. 285).

Stadium VI Embryonen von 17 Tagen (S. 285).
Stadium VII Embryonen von 18 Tagen (S. 287).
Stadium VIII Embryonen von 19 Tagen (S. 289).
Stadium IX Embryonen von 20 Tagen (S. 291).
Stadium X Embryonen von 21 Tagen (S. 292).
Stadium XI Embryonen von 22 Tagen (S. 294).
Stadium XII Embryonen von 23 Tagen (S. 295).
Stadium XIII Embryonen von 24 Tagen (S. 297).
Stadium XIV Embryonen von 25 Tagen (S. 299).
Stadium XV Embryonen von 26 Tagen (S. 300).
Stadium XVI Embryonen von 27 Tagen (S. 302).
Stadium XVII Embryonen von 28 Tagen (S. 303).

IV. Zusammenfassende Darstellung und Vergleichung der eigenen Beobachtungen mit denen anderer Autoren (S. 307).

1. Die Gestaltung des Höckers (S. 307).
   A. Eigene Beobachtungen am Kaninchen (S. 307).
   B. Beobachtungen anderer Autoren über die Gestaltung des Höckers und vergleichende Betrachtungen dieser mit den eigenen Ergebnissen (S. 308).
2. Die Kloake (S. 310).
   A. Eigene Beobachtungen am Kaninchen (S. 310).
   B. Beobachtungen anderer Autoren (S. 311).
3. Bildung der Regio perineophallica und des Perineums (S. 315).
   A. Eigene Beobachtungen (S. 315).
   B. Beobachtungen anderer Autoren (S. 315).
4. Die Urogenitalplatte, Sinus urogenitalis und Urethra (S. 317).
   A. Eigene Beobachtungen (S. 317).
   B. Beobachtungen anderer Autoren über Uralplatte, Sinus urogenitalis und Urethra (S. 318).
   C. Beobachtungen über Urogenitalplatte, Sinus urogenitalis und Urethra des Menschen und Bemerkungen dazu (S. 323).
5. Schafthaut, Praeputium, Frenulum (S. 324).
   A. Eigene Beobachtungen (S. 324).
   B. Beobachtungen anderer Autoren über Schafthaut, Praeputium und Frenulum (S. 325).
6. Die Bildung des Scrotums (S. 330).
   A. Eigene Beobachtungen (S. 330).
   B. Beobachtungen anderer Autoren (S. 330).

V. Ergebnisse der Arbeit (S. 332).

Literaturübersicht (S. 333).

I. Einleitung.

In der Entwicklung der äußeren Geschlechtsorgane bei den Wirbeltieren sind noch viele Fragen offen geblieben. Erst in den letzten 30 Jahren hat man diese Vorgänge bei den verschiedensten Säugern eingehender studiert. In den zahlreichen Arbeiten ist die althergebrachte von *Rathke* und *Gegenbaur* begründete Lehre von diesen Entwicklungsvorgängen in sehr vielen Punkten als irrig dargetan und in vielen anderen Fragen ergänzt worden.

Andererseits sind aber auch aus den jüngsten Arbeiten oft verschiedene Meinungen über diese Vorgänge zu entnehmen, eine Tatsache, die wir darauf zurückführen, daß Untersuchungen auf diesem Gebiet bisher durchweg an verhältnismäßig weniger hochspezialisierten Typen vorgenommen worden sind.

Es erscheint deshalb durchaus angebracht, prinzipielle Fragen zunächst einmal an Tieren mit weniger differenzierten äußeren Geschlechtsorganen zu untersuchen. Aus diesem Grunde schien es meinem hochverehrten Lehrer, Herrn Prof. *Gerhardt* wünschenswert, die Bearbeitung dieses Themas mir zu übertragen. Denn das im Vergleich zu anderen Säugern auffällig kurze Perineum des Kaninchens, das beim erwachsenen Männchen wenig ausgebildete Scrotum und schließlich auch die große Übereinstimmung in der Ausbildung der äußeren Genitalien in beiden Geschlechtern lassen auf eine primitivere Entwicklungsstufe dieser Organe schließen.

Bevor ich in die eigentliche Abhandlung eintrete, möchte ich aber nicht versäumen, an dieser Stelle meinem hochverehrten Lehrer, Herrn Prof. *Gerhardt*, aufrichtigen Dank auszusprechen; seiner anregenden Leitung und seinen Ratschlägen verdanke ich es hauptsächlich, wenn die vielen Schwierigkeiten, welche sich der Erforschung dieser Vorgänge entgegenstellten, den Fortgang der Arbeit nicht aufzuhalten vermochten.

Auch des Assistenten am Anatomisch-physiologischen Institut, Herrn Dr. *Wulfsberg*, möchte ich an dieser Stelle mit besonderem Danke gedenken; denn seine Mithilfe hat es mir ermöglicht, den sehr umfangreichen technischen Teil der Arbeit zu bewältigen.

II. Entwicklung der Ekto-Entodermverbindung und die erste Anlage des Kloakenhöckers bei den Säugern.

Der Genitalapparat wird in beiden Geschlechtern gleich angelegt. In der ersten Entwicklungszeit prägt sich nach dem Stand der heutigen Kenntnisse das Geschlecht in keiner Weise nachweisbar aus. Vielmehr stellt man in den Anfangsstadien der inneren und äußeren Genitalien eine völlige Gleichheit fest.

Da die Angaben in bezug auf die erste Anlage und Auftreten des Höckers bei allen Säugern im Prinzip übereinstimmen und diese gleichen Beobachtungen auch bei den Nagern und vereinzelt vom Kaninchen von früheren Forschern beschrieben wurden, soll hier nur eine kurze Beschreibung dieser Entwicklungsvorgänge bei den Säugern im allgemeinen folgen.

Die erste Anlage der äußeren Geschlechtsorgane tritt gegenüber der der inneren verhältnismäßig spät auf. In der Bildung der Ekto-Entodermverbindung, die bei noch flächenhaften Embryonen in ganz frühen Stadien an dem caudalen

Ende des Primitivstreifens beobachtet wurde, haben wir eine Bildung vor uns, die nach ihrer Entwicklung zur Kloakenmembran und zur Kloakenplatte mit der ersten Anlage der äußeren Genitalien in Beziehung tritt. Ihre erste Andeutung findet sich in der Medianebene am caudalen Ende des Primitivstreifens. Hier berührt das einschichtige Entoderm der hinteren Darmbucht das 1—2schichtige Ektoderm. Es fehlt also hier das Mesoderm des Primitivstreifens, das caudal hiervon wieder auftritt, um sofort in die Bildung der Allantois überzugehen. Alle Forscher stimmen darin überein, daß die Ekto-Entodermverbindung an der Dorsalseite am hinteren Ende des Primitivstreifens gelegen sei. Um eine Vergleichung des zeitlichen Auftretens der Ekto-Entodermverbindung und des Entwicklungsgrades der Embryonen zu jener Zeit zu ermöglichen, führe ich zusammenfassend an, daß dann die Zahl der Urwirbel beträgt:

Kaninchen	3—5	Ziege	0—5
Ratte	6—7	Schaf	2
Cavia	0—3	Hund	8—10
Schwein	0	Mensch	0—?

Verfolgen wir in der Literatur die weitere Entwicklung der Ekto-Entodermverbindung, so sehen wir, wie diese infolge der Veränderungen am kaudalen Embryonalende über das abgerundete Caudalende an die Ventralseite gelangt. Die Ekto-Entodermverbindung hat an Ausdehnung etwas zugenommen, ist vorgewölbt und besteht aus einem dreischichtigen Ektoderm und einschichtigem Entoderm, die deutlich voneinander zu unterscheiden sind.

Durch Erweiterung des Endabschnittes kommt es zur ersten Anlage der *Kloake*. Hierbei erweitert sich der ganze Enddarm bis zum Nabel, wobei sich die Ekto-Entodermverbindung über die Körperoberfläche vorbuchtet. Es wird ein kleiner Hügel erzeugt, durch den bei Lupenbetrachtung die Lage der Ekto-Entodermverbindung zu erkennen ist. Eine größere Veränderung bringt nun die Anlage des Schwanzdarmes mit sich, die Hand in Hand mit dem Auftreten der Schwanzanlage geht. Dabei wird auch das blinde Ende der Kloake, das durch die Ekto-Entodermverbindung mit dem Ektoderm des Schwanzes fest verbunden ist, zu einem zuerst noch sehr weiten und gegen die Kloake in keiner Weise abgegrenzten Schwanzdarm ausgezogen, der medio-ventral dem Ektoderm anliegt. Zwischenstadien ließen erkennen, daß der caudale, den Hügel bildende, nach außen durch die Ekto-Entodermverbindung abgeschlossene Teil der Kloakenanlage zu dem Schwanzdarm wird. Durch diese Veränderungen nimmt die Ekto-Entodermverbindung beträchtlich an Länge zu. Dies erfolgt dadurch, daß sich das Abdomen in kranio-caudaler Richtung verlängert, wobei der in seiner Wand liegende Teil der Ekto-Entodermverbindung mit in die Länge wächst. In der Medianebene schwindet schließlich das Mesoderm, das die ventrale Wand der Kloake von dem Ektoderm trennt, und es legt sich das Entoderm an das Ektoderm an. Somit reicht die Ekto-Entodermverbindung bis zum Nabel, während sie an ihrem Caudalende das erwähnte Hügelchen bildet. Weiter kranial liegt sie am Boden einer Rinne, der Medianrinne, die dadurch entsteht, daß sich seitlich von der Ekto-Entodermverbindung das Mesoderm stärker hervorwölbt, wozu auch die immer mächtiger werdenden Umbilicalgefäße beitragen. Die fortschreitende Entwicklung führt dann zu einer deutlichen Abgrenzung der Kloake

gegen den Darm. Zugleich mit dem Schwanz wächst der Schwanzdarm bedeutend in die Länge, wobei sein caudales Ende mit dem Ektoderm in Zusammenhang bleibt. Die Trennung von Ekto- und Entoderm geht in der Weise vor sich, daß Mesoderm von beiden Seiten her nach der Medianlinie vorwächst. Dabei bleibt der Schwanzdarm am längsten in der Medianebene mit dem Ektoderm in Berührung, während seitlich davon das Mesoderm das Ektoderm vorwölbte. So entstand auch am Schwanz eine Medianrinne, die eine Zeitlang noch bestehen bleibt. Mit der Weiterentwicklung des Embryos gewinnt auch die Kloake an Ausdehnung. Durch ihren größeren Durchmesser setzt sie sich deutlich vom Darm ab. Ihr Epithel ist 1—2schichtig. In diesem Stadium wurde die erste Anlage des *Sinus urogenitalis* beobachtet, die am kranialen Ende der Kloake als ein zipfelförmiger Fortsatz vom Darm einsetzt. Am caudalen Ende der Kloake oder besser gesagt am kranialen Ende des Schwanzdarmes tritt eine Verengerung des Schwanzdarmlumens ein, eine deutliche Abschnürung, die auf seine Reduktion schließen läßt.

Als wichtigste Erscheinung tritt zu dieser Zeit ein *Höcker* auf, aus dem die äußeren Genitalien und das Perineum hervorgehen. In der embryologischen Literatur führt dieser verschiedene Namen, von denen ich einige anführe.

Andersson nennt jenen Höcker *Anourogenitalhöcker*, weil er nicht nur den Geschlechtshöcker darstellt, sondern aus seinem basalen Teil Damm und Analregion hervorgehen.

Fleischmann und seine Schüler wenden verschiedene Bezeichnungen für ihn an — *ovale Afterlippe*, *Urallippe*, *Phalloperinealhöcker*.

Henneberg hielt den Terminus *Genitoperinealhöcker* für zutreffender, bediente sich aber in seinen Arbeiten der Einfachheit halber der alten Bezeichnung *Kloakenhöcker* oder einfach *Höcker*. Erkennbar als eine flache Vorwölbung zwischen Nabel und Schwanz entsteht er durch Wucherung des Mesoderms als eine einheitliche Bildung.

Diese Übersicht war nötig, um für die eigenen Untersuchungen eine Basis und vor allem eine klare Terminologie zu schaffen. Aus ähnlichen Erwägungen, vornehmlich aber, um darzutun, auf welche einzelnen Organe sich unsere entwicklungsgeschichtlichen Untersuchungen erstrecken werden, lasse ich der Beschreibung der einzelnen Stadien noch die Anatomie der äußeren Geschlechtsorgane des erwachsenen männlichen Kaninchens vorangehen.

III. Eigene Untersuchungen.

A. Die äußeren Genitalien des erwachsenen männlichen Kaninchens.

Beim männlichen Tier erheben sich Schamhügel und After als 2 dicht hintereinanderliegende Hügelchen am Beckenabfall in etwa 1,5 cm Höhe. Lateral sind sie durch je eine Nische äußerlich getrennt, medial aber in etwa 0,5 cm Breite durch den 1 cm langen Damm verbunden. (Abb. 1.)

Zu beiden Seiten, den Schamhügel oder Penis nabelwärts sichelförmig umgreifend, liegen die nicht zu einem eigentlichen Scrotum verwachsenen beiden Genitalwülste als stark behaarte deutlich hervortretende Erhebungen. Caudal fällt der Schamhügel schärfer durch eine seichte Rinne gegen den After zu ab, während er nabelwärts allmählich in die Bauchhaut übergeht.

Am Penis unterscheiden wir die Wurzel, Radix penis und den Schaft, Corpus penis. Das vordere Ende bildet die Pars libera penis.

Als Wurzel wird der in der Dammgegend liegende Teil des Gliedes bezeichnet. Sie beginnt mit den Crura penis, den proximalen Teilen der Corpora fibrosa, fibrösen Schwellkörpern, und dem zwischen ihnen gelegenen Bulbus urethrae, dem Anfangsstück des Corpus cavernosum urethrae, das nach hinten bis zum Sphincter ani reicht. Diese 3 Teile, die beiden Crura penis und der Bulbus urethrae vereinigen sich zu einem Körper, dem Schaft oder Corpus penis.

Am Körper des Penis sind eine vordere Fläche, Dorsum penis, eine untere Fläche, Facies urethralis und die abgerundeten Seitenflächen zu unterscheiden.

Die Pars libera penis, die, proximal von der Corona penis begrenzt, beim erwachsenen Tier etwa 0,8 mm beträgt, erscheint als eine dorsoventral etwas komprimierte Säule, die sich apical verjüngt und auf der Facies urethralis eine deutliche Rinne zeigt. Diese Rinne, eine nur äußerlich schwache Einsenkung, ist gewissermaßen eine Narbe, die an die embryonale Entwicklung der Sinusöffnung erinnert, ein Vorgang, der im Teil 3 B (eigene Beobachtungen) genau definiert wird.

An der Spitze der Pars libera penis etwas nach unten findet sich als senkrechter, medianer Spalt die Mündung der Harnröhre, richtiger der Sinus urogenitalis masculinus, Orificium urethrae externum.

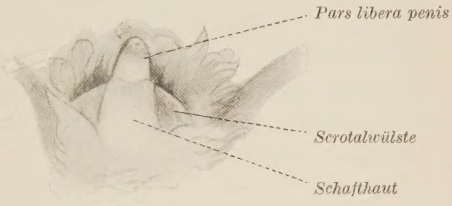

Abb. 1. Penis am erwachsenen Kaninchen. (Praeputium zurückgestreift.) Natürliche Größe.

Die Pars libera penis wird durch einen schief von oben nach unten und vorn verlaufenden abgerundeten Rand, Corona penis, vom Penis getrennt. Die Pars libera, die, wie eben erwähnt, proximal durch die Corona penis begrenzt wird, geht, wie man dies bei zurückgestreiften Präputium beobachten kann, ohne Absatz in den Schaft über. *Deswegen spricht man beim Kaninchen nicht von einer Glans (Eichel), sondern von einer Pars libera penis.*

Eine schmale, an elastischen Fasern reiche Hautfalte, welche nahe der unteren Commissur der Urethralöffnung nach hinten verläuft, verbindet die Pars libera mit dem inneren Blatte der Vorhaut, das Frenulum praeputii.

Die Schwellkörper des Penis.

Histologisch unterscheiden wir 2 Arten von Schwellkörpern, und zwar den fibrösen und den cavernösen Schwellkörper. Ersterer stellt das eigentliche Stützgerüst des Penis im Erektionszustande vor, während der cavernöse mehr Umkleidung, Erweiterung und Sicherung der Harnröhre vorstellt.

Wir wollen uns zunächst mit dem fibrösen Schwellkörper befassen. Er beginnt am Os ischiopubicum, und zwar an der Synostosis ischiopubica mit einem hinteren verjüngten Anfangsstück, der Wurzel, Radix, Crus, die mit einer fibrösen Spitze am Tuber ischii ihren Anfang nimmt, wo sie mit dem Periost fest verbunden ist. In ihrem weiteren Verlauf liegen die auf dem Querschnitt ovalen Schwellkörper eng nebeneinander, gegen die Pars libera wird der Querschnitt

mehr rundlich. Die beiden sich apical allmählich verjüngenden Arme ragen nicht direkt bis zum äußersten distalen Rand, sondern liegen in der Pars libera verborgen. Jeder von beiden Schwellkörpern wird von einer derben fibrösen Haut, der Tunica albuginea umgeben. Sie schickt in das Innere der Schwellkörper radiäre Ausläufer, an welche sich die Gerüstbälkchen heften. In der Mittellinie sind die Albugineae der beiden Schwellkörper zu einer medianen Scheidewand, dem Septum penis, verschmolzen. In jedem Schwellkörper verläuft der Länge nach die Arteria profunda penis mit dem sie umgebenden Geflecht des Nervus profundus penis.

Corpus cavernosum urethrae.

Das Corpus cavernosum urethrae ist ein zylindrischer Körper, der die Harnröhre in seinem ganzen Verlaufe bis zum Eintritt in die Harnblase umgibt. An der Stelle, wo der kavernöse Körper mit dem fibrösen am Schambein zusammentritt, ist eine Verdickung am Corpus cavernosum festzustellen, der Bulbus. Die untere und Seitenfläche des Bulbus und der Anfang des Corpus fibrosum werden vom Musculus bulbo cavernosus bedeckt. Die äußere Umhüllung des Corpus cavernosum, die Tunica albuginea, ist eine im Vergleich zur mächtigen Albuginea des Corpus fibrosum penis dünne und gegen die Umgebung weniger scharf differenzierte Bindegewebsschicht. Sie ist reich an ringförmig angeordneten elastischen Fasern, die nach innen stellenweise durch Längsbündel elastischer Fasern verstärkt werden.

Feinerer Bau der Schwellkörper.

Das Schwellgewebe wird von venösen Gefäßnetzen gebildet, die zwischen Arterienenden und Capillaren einerseits und Venenanfängen andererseits eingeschaltet sind. Durch die vielfachen Verbindungen der verschieden weiten Gefäße miteinander und die Verdrängung des Zwischengewebes, das auf schmale Blätter und dünne Bälkchen reduziert wird, verlieren die Gefäßnetze oft den Charakter mit eigenen Wandungen versehener Kanäle, so daß sie ein System ungleich weiter Räume oder Lacunen zu bilden scheinen. Gestalt und Durchmesser wechseln zwar nach dem Füllungszustand dieser Räume, jedoch bestehen gewisse Unterschiede. In der Tiefe der Schwellkörper, wo auch die Räume einen größeren Durchmesser besitzen, sind sie nach einer bestimmten Richtung stärker entwickelt, so daß hier die zylindrischen Räume vorherrschen. Man kann demnach an den Schwellkörpern der Geschlechtsorgane einen zentralen Bezirk und einen peripheren, das Rindennetz, unterscheiden, das wieder in eine innere und äußere Lage zerfällt. Dieser Reichtum an Bluträumen gibt den Schwellkörpern die Fähigkeit, sich derart mit Blut zu füllen, daß es anschwillt, erhärtet und sich erigiert.

Die Muskeln der äußeren Genitalien.

Für die Geschlechtsorgane kommen Muskeln in Betracht, die weniger der Harnröhre als anderen Abschnitten des Urogenitalapparates, insbesondere den äußeren Genitalien zugehören, wie der

1. Musculus sphincter ani externus,
2. Musculus ischio-cavernosus,
3. Musculus bulbo-cavernosus.

Die vielfachen Beziehungen der Muskulatur des Afters zu der des Urogenitalapparates erklären sich aus der gemeinsamen Abstammung beider. Mit dem Verlust der Kloake durch Trennung des Darmes und des Urogenitalkanals hat sich auch die Kloakenmuskulatur entsprechend in mehrere Muskelgruppen, die eine für den Darm, die andere für den Urogenitalapparat und eine 3., die keinem von beiden angehört, getrennt. Die Gesamtheit dieser Muskulatur verchließt den Beckenausgang und bildet den Damm, der die zwischen After und Wurzel des Penis gelegene Gegend einnimmt.

1. Musculus sphincter ani externus.

Dieser Muskel ist ein willkürlicher Muskel, der das Afterstück des Mastdarms ringförmig umgibt. Er unterstützt den Urogenitalapparat insbesondere den Musculus bulbo cavernosus.

2. Musculus ischio-cavernosus.

Die beiden Musculi ischio cavernosi sind als der äußerste Randteil der in der Urogenitalgegend gelegenen Abteilung des ehemaligen Sphincter cloacae zu betrachten. Der Muskel entspringt sehnig am Periost des Ramus inferior ossis ischii hinter dem Bulbus des Corpus cavernosum penis, bedeckt die Wurzel des Penis, den Bulbus des Corpus cavernosum penis und setzt sich in eine Sehnenplatte fort, die in die Albuginea des Corpus fibrosum der betreffenden Seite, gelegentlich auch auf den Rücken des Penis übergeht, wo dieser von der Symphyse sich löst. Der Muskel dient mit dem Musculus bulbo cavernosus der Erektion und Ejakulation.

3. Musculus bulbo-cavernosus.[1]

Die Muskeln beider Seiten bilden einen Mantel, welcher den Bulbus und den hinteren Teil des Corpus cavernosum vom Damm her bedeckt. Die Fasern des Muskels steigen lateral und schräg nach oben und vorn. Die oberflächlichen Fasern weichen im Bereich der Symphyse in 2 platte, sehnige Züge auseinander, welche die Corpora fibrosa umgreifen, auf deren Rücken schlingenförmig ineinander umbiegen und in die Fascia penis übergehen. Unter der Schlinge liegen die Vasa und Nervi dorsalis penis. Die tiefere Hauptmasse der Muskelfasern findet ihren Ansatz an der Tunica albuginea des Bulbus urethrae, zum Teil geht sie mit kurzen Sehnenfäden in die andere Hälfte des Muskels über. Der Muskel komprimiert beim männlichen Tier die Vena dorsalis penis mit seiner vorderen, um die Corpora fibrosa laufenden Portion, mit seiner hinteren den Bulbus und die Glandulae bulbo urethrales. Er beteiligt sich demnach bei der Erektion und Ejakulation.

Die Drüsen des Urogenitalapparates.

Neben den Insektivoren und einigen Säugern (Schwein) ist wohl keine Ordnung mit so reichlichen, akzessorischen Zutaten zu den Geschlechtsorganen versehen wie die der Nager. Sämtliche Typen der Anhangsdrüsen sind hier vertreten; dazu kommen After- und Inguinaldrüsen und der distale Rest der Wolffschen Gänge steht als Glandula deferentis zu den akzessorischen Geschlechts-

drüsen der männlichen Nager in einer Ausdehnung in Beziehung, wie es bei anderen Tierklassen nicht der Fall ist. Die meisten der in Frage kommenden Gebilde liegen an der hinteren Seite der Urethra. Eine ungewöhnliche Entwicklung erreicht

1. die Samenleiterblase.

Sie zeigt beim Kaninchen die Andeutung der Zweihörnigkeit, wie *Schaap* sie in seinen Abbildungen wiedergibt. Wie seine Befunde bestätigen, ist dieses Gebilde beim normalen, ausgewachsenen Kaninchen etwa 3,5 cm lang und 1,5 cm breit, verjüngt sich nach unten und mündet mit einer breiten Spalte in die Urethra. In die Samenleiterblase münden die Ductus deferentes, welche mit der der Glandula ductuum deferentium zugekehrten Wand der Harnröhre fest verbunden, im untersten Teil nur durch eine dünne Bindegewebsschicht voneinander getrennt sind. Die Samenleiter enden je auf einer breiten Papille, etwa 2 cm voneinander entfernt in die Samenleiterblase ungefähr 3—7 mm oberhalb der Ausmündungsstelle der letzteren in die Harnröhre.

2. Die Prostata.

van Deen beschrieb die Lage dieser Drüse und betont, daß sie aus 2 paarigen Teilen sich zusammensetzt. Was die Ausführungsgänge der prostatischen, nach *Rauther* die ganze dorsale Wand der Samenleiterblase erfüllenden Drüse anbelangt, so mündet nach ihm jedes Läppchen mit je einem Ausführungsgang in die Harnröhre. Er zählte deren 4 jederseits. Sie verlaufen innerhalb der Muskulatur eine kurze Strecke abwärts und münden etwas unterhalb der Mündung der Samenleiterblase in den Urogenitalkanal.

3. Glandulae bulbo urethralis (Cowperi).

Es ist das Verdienst *H. Stillings*, die einschlägigen Verhältnisse am eingehendsten untersucht und dem histologischen Befunde nach am richtigsten gedeutet zu haben. *Stilling* unterschied beim Kaninchen 2 Paare von Cowperschen Drüsen, Glandulae Cowperi superiores und inferiores. Die ersteren liegen zwischen den Ampullen, der Hinter- und Seitenwand der Samenleiterblase und der prostatischen Drüse, und bestehen aus 4—5 kleinen Drüsenröhrchen, deren Wände von der eigentlichen Drüsensubstanz gebildet werden. Diese 4—5, je etwa 1 mm im Querschnitt haltenden Röhrchen vereinigen sich gewöhnlich zu 2—3 größeren, etwa 1 cm langen. Sie münden mit 2—3 feinen Öffnungen an jeder Seite des Colliculus seminalis in die Harnröhre noch oberhalb der Mündungen der anderen Drüsen.

Die Glandulae inferiores cowperi sind zwischen Harnröhre und Rectum gelegen, vollkommen eingeschlossen in das quergestreifte Muskelgewebe des Beckenausganges. Beide Drüsenhälften werden durch einen schmalen Bindegewebsstreifen median voneinander getrennt.

4. Glandulae inguinales (Inguinaldrüsen).

Nach *Leydig* finden sich beim Kaninchen etwas weiter distal als die bisherigen Drüsen bei beiden Geschlechtern 1 Paar dicht untereinander oder nebeneinander

gelegener, histologisch differenter Drüsen, die man Inguinaldrüsen nannte. Sie produzieren ein gelbliches Sekret, welches sich in einen weiten Ausführungsgang ergießt, der sich dann an der Wurzel des Penis beiderseits an einer halbmondförmigen unbehaarten Hautstelle eröffnet. Die eine, nur von der Haut bedeckte Drüse ist weißlich und hat kugelrunde Gestalt; die andere, von dunkelbrauner Farbe, besitzt eine längliche, nach unten sich verjüngende Form. Neben dem oberen breiteren Teil der braunen Drüse liegt die weiße, die eine echte Talgdrüse ist.

5. Glandulae praeputiales (*Präputialdrüse*).

Angaben über Vorhautdrüsen beim Kaninchen finden sich bei *Lereboullet*, der auch Abbildungen sowohl für die Präputialdrüsen des männlichen, wie auch für die des weiblichen Tieres gegeben hat. Beim Männchen stehen sie als kleine Talgdrüsen rings um die Öffnung des Präputiums herum. Auch diese Drüsen haben wohl ebenso wie die oben angeführten die Aufgabe, bei der Begattung die Gleitfähigkeit des Penis durch das schleimige Sekret zu erhöhen. Alle bisher genannten Drüsenpaare kommen für die Spermiogenese nicht in Frage.

Die Gefäße des Penis.

Die Arterien sind oberflächliche für die Hüllen und tiefe für die Schwellkörper. Beide stehen durch Anastomosen in Verbindung. Die Arterien des Penis sind:

1. die Arteria pudenda externa,
2. die Arteria pudenda interna,
3. die Arteria perinei,
4. die Arteria penis,
5. die Arteria bulbi urethrae,
6. die Arteria urethralis,
7. die Arteria profunda penis,
8. die Arteria dorsalis penis.

Nr. 1 und 2 entspringen als 2 medialwärts verlaufende Äste, die sich in der äußeren Haut des Genitalapparates verteilen.

Nr. 3 Arteria perinei: Sie verläuft schräg gegen den Bulbus urethrae, bald über, bald unter dem Musculus transversus perinei, bald zwischen dessen Fasern. Sie gibt Rami musculares ab:

1. für den Musculus transversus,
2. für den Musculus sphincter ani,
3. für den Musculus bulbo cavernosus,
4. für den Musculus ischio cavernosus.

Nr. 4 Arteria penis: Die Arteria penis ist die Fortsetzung der Arteria pudenda interna. Sie verläuft in einem fibrösen Fach des Trigonum urogenitale hart am Knochen. Ihre Äste sind:

a) die Arteria bulbi urethrae,
b) die Arteria urethralis,
c) die Arteria profunda penis,
d) die Arteria dorsalis.

Nr. 5 Arteria bulbi urethrae: Sie entspringt bald aus der Arteria penis, bald aus der Arteria perinea. Sie durchsetzt das Trigonum und tritt am hinteren Umfang des Bulbus in diesen. Einen rückläufigen Zweig schickt sie zur Glandula bulbo urethralis. Außerdem versorgt sie das Trigonum urogenitale, die Prostata, die Pars membranacea urethrae, den Musculus transversus, -profundus und -bulbo cavernosus. Der in den Bulbus getretene Ast löst sich in mehrere buschige Äste auf und nur ein kleiner Zweig verläuft weiter nach vorn im Corpus cavernosum.

Nr. 6 Arteria urethralis: Sie tritt in das Corpus cavernosum, wo sich dies an die Corpora fibrosa penis legt und verläuft in ihm bis zur Pars libera, wo sie mit Ästen der Arteria dorsalis penis und durch diese auch mit der Arteria profunda anastomosiert.

Nr. 7 Arteria profunda penis. Die Arterie tritt von der medialen Seite nahe dem Angulus pubis in das Corpus fibrosum penis, gibt einen rücklaufenden Ast zu dem hinter ihrer Eintrittsstelle gelegenen Abschnitt des Schwellkörpers zum Ursprunge des Crus und verläuft in der Achse des Schwellkörpers geschlängelt und sich verjüngend bis zu seiner Spitze. Sie anastomosiert mit der gleichnamigen Arterie der Gegenseite und der Arteria dorsalis penis wie der Arteria urethralis.

Nr. 8 Arteria dorsalis penis: Sie versorgt hauptsächlich die Pars libera, gibt auch Äste zu den Corpora fibrosa ab, den Hüllen des Penis und dem Scrotum. In der Gegend der Corona penis steht sie mit der gleichnamigen Arterie der anderen Seite in Verbindung, aus der die Gefäße der Pars libera und des Präputiums entspringen.

Die Venen des Penis.

Die Venen entsprechen gewöhnlich den gleichnamigen Arterien, es seien demnach zu nennen die:

1. Venae subcutaneae,
2. Venae bulbi urethrae,
3. Venae urethrales,
4. Venae profundae penis,
5. Venae dorsalis penis profundae.

Die Venen des Penis sind oberflächliche und tiefe. Die oberflächlichen Venen sind Hautvenen, Venae subcutaneae penis, die tiefen Venen sind:

1. Venae glandis,
2. Venae corporis fibrosi penis,
3. Venae corporis cavernosi,
4. Venae bulbi.

Die Nerven des Penis.

Gerade die Wollustorgane sind es, die sehr reich mit Nerven und Nervenendapparaten ausgestattet sind. Die Nerven sind teils cerebrospinale, teils sympathische.

Auf eine genaue Beschreibung der Penisnerven möchte ich jedoch nicht eingehen, da diese uns weniger interessieren.

III. B. Eigene Beobachtungen über die Entwicklung des Penis beim Kaninchen.

Bis zur Erreichung dieses eben besprochenen Zustandes finden erhebliche Umbildungen statt. Es stellte sich heraus, daß bis zum 17. Tage eine gänzliche Übereinstimmung bei beiden Geschlechtern herrschte und erst am genannten Tage trat eine erkennbare Differenzierung der inneren Genitalien auf. Ich habe aus diesem Grunde, um Wiederholungen zu vermeiden, es unterlassen, die Stadien, in denen Übereinstimmung herrschte, noch einmal zu beschreiben und verweise den Leser auf die vorangegangene Parallelarbeit von *W. Baden.*

Der Übersicht halber sei daran erinnert, daß beim Kaninchen mit dem 13. Tage post coitum der Genitalhöcker bei beiden Geschlechtern als homologes Gebilde in Form einer flachen Vorwölbung am Abdomen zwischen Nabel und Schwanz auftritt. Diese neue Erscheinung nimmt bald die Form einer 3seitigen Pyramide mit abgerundeten Kanten an und birgt einen Hohlraum in sich — die *Kloake.* Diese stellt in den Anfangsstadien einen blind endigenden Sack vor und erst am 16. Tage der Entwicklung gibt sie an die Facies urethralis einen feinen Kanal ab, der vielleicht der provisorischen Harnentleerung dient. Das Stadium von 17 Tagen ermöglichte zum ersten Male Differenzierungen an den inneren Genitalien festzustellen, so daß von diesem Tage eine getrennte Beschreibung der Beobtungen gerechtfertigt erscheint.

Stadium VI. Embryonen von 17 Tagen.

Makroskopischer Befund.

Der Genitalhöcker ist mit dem 17. Tage ein wenig kranialwärts gerichtet. Seine Gestaltsveränderung beruht fast ausschließlich auf starken Wachstumsvorgängen im caudalen Teil des Höckers. Die Schafthaut hat überall an Höhe und Dicke zugenommen.

Die frühere Medianrinne ist in ganzer Ausdehnung als feine Leiste sichtbar. Ich nenne ihren proximalen Teil nach *Henneberg Sulcus phallicus.*

Im Bereich der Lamina perineophallica hat sich die Urogenitalfurche dreieckig verbreitert. In ihrer Tiefe bricht die Sinusöffnung durch, die die Tendenz hat, in Zukunft sich allmählich weiter apikal zu verlagern.

Mikroskopischer Befund.

Die Differenzierung der Keimdrüsen, die im vorigen Stadium sich anbahnte, ist wesentlich deutlicher geworden, so daß eine falsche Bestimmung des Geschlechts bei makroskopischer Präparation fast ausgeschlossen ist. Die männlichen Keimdrüsen fallen schon durch ihre äußere Gestalt, ferner bei mikroskopischer Untersuchung durch ihre scharfe Umrandung, die Tunica albuginea, und schließlich durch die im Innern liegenden bindegewebigen Stränge, die Tubuli contorti, auf.

Am caudalen Ende der Urniere, die bereits in der Rückbildung begriffen ist, zweigen sich, von einer bindegewebigen Hülle umgeben, die Wolffschen Gänge ab und münden in Höhe des kranialen Höckerabfalles senkrecht in den Sinus urogenitalis ein, die blasenartige Erweiterung des Sinuslumens, die Harnblase, kranial liegen lassend.

Die Müllerschen Gänge sind in diesem Stadium in ihrem ganzen Verlauf sichtbar, unterscheiden sich jedoch durch ihr enges Lumen wesentlich von den Wolffschen Gängen.

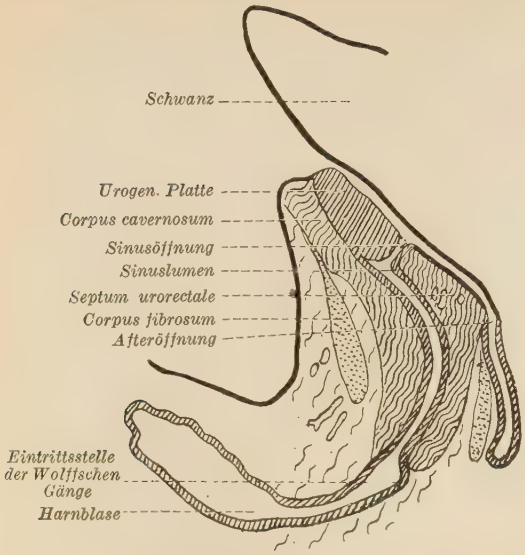

Abb. 2. Idealer Medianschnitt durch den Genitalhöcker eines 17 tägigen Kaninchenembryos. 6. 17 Tg. H. II 6 a 4.

Auch die mikroskopische Untersuchung zeigt die weitere Entwicklung der Schafthaut. Diese bekleidet am Dorsum und an den Seiten jetzt den ganzen Schaft bis zum Collum penis. Auf den Schnitten ist sie sofort an ihrem lockeren Bau zu erkennen.

Der Sagittalschnitt (Abb. 2) des vorhergehenden Stadiums zeigt die Urogenitalplatte in ihrer größten Ausdehnung. Mit dem 17. Tage beginnt sie, sich bereits von ihrem basalen Rande her wieder zu verkürzen. Der Höcker selbst erleidet bei diesem Vorgang äußerlich keine Veränderungen, vielmehr sind es wachsende Mesodermmassen, das Septum urorectale, die sich weiter caudoventral ausdehnen und dabei die Urogenitalplatte vor sich herschieben. Durch diesen Vorgang wird natürlich auch die neue Durchbruchsstelle des Sinus urogenitalis beeinträchtigt, indem diese von dem Septum urogenitale allmählich weiter apikal gedrängt wird.

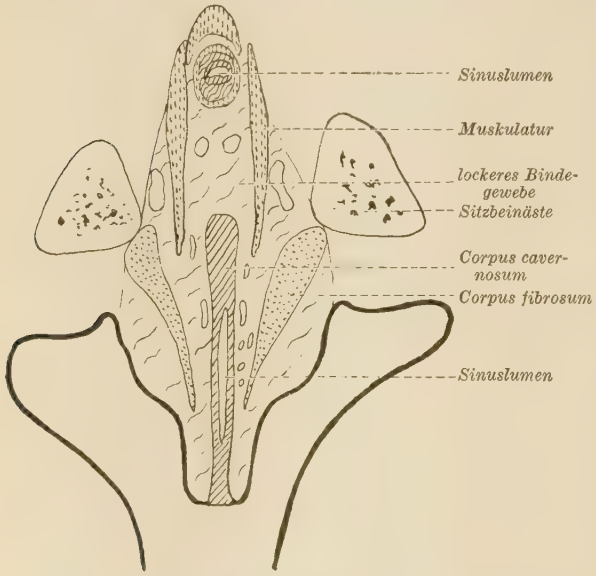

Abb. 3. Frontalschnitt durch den Genitalhöcker eines 17 tägigen Kaninchenembryos.

Das Sinuslumen des Hauptkanals reicht sehr weit apikal, ist aber doch von der Urogenitalplatte verschlossen. Die Durchbruchsstelle des Sinus urogenitalis lag am 16. Tage an der Basis des Höckers und ist, wie aus der Abb. 2 zu ersehen ist, in diesem Stadium bis auf halbe Höhe des Höckers verlagert worden.

Im Innern des Höckers hat sich in den letzten 24 Stunden der Entwicklung kaum etwas verändert. Die im vorigen Stadium neu aufgetretene Gewebe-

differenzierung in Schwellkörper, Muskeln und lockeres Bindegewebe zeigt ganz geringe Fortschritte. Die einzelnen Gewebsarten gehen ohne scharfe Grenze noch ineinander über, sogar die Knorpelzellen des Beckenrandes liegen mit denen des Corpus fibrosum regellos an der Berührungsstelle durcheinander. Im kranialen Teil des Höckers und vor allem auch im Bereich des Corpus cavernosum fallen viele Kavernen auf, die mit Blut gefüllt sind. Die Scrotalwülste haben sich proportional etwas vergrößert, kranial flachen sie sich allmählich ab. (Abb. 3 u. 4.)



Abb. 4. Exterieurzeichnung des Genitalhöckers vom 17 tägigen Kaninchenembryo.

Stadium VII. Embryonen von 18 Tagen.

Makroskopischer Befund.

Während sich aus der Hauptmasse des ursprünglichen Kloakenhöckers der Genitoperinealhöcker bildete, hat mit dem 18. Tage der embryonalen Entwicklung aus dem basalen Teil des Höckers auf der caudalen Seite sich ein Gebiet abgeflacht, welches fast im Niveau des Abdomens liegt (Abb. 5). *Fleischmann* nennt dieses Gebilde *Afterdammfeld, Andersson-Damm* (Perineum), *Henneberg-Regio perineophallica.*

Mit dem weiteren Vorrücken der Sinusöffnung zum Apex und dem gleichzeitigen Nachdrängen des Septum urorectale ist die Regio perineophallica vor allem bei männlichen Embryonen länger geworden. Sie wird begrenzt einerseits von der Sinusöffnung, andererseits von der Afteröffnung! Durch die Abtrennung des caudo-basalen Teils vom Höcker unterscheiden wir jetzt an diesem eine Pars fixa phalli, die aus der eben erwähnten Partie hervorgeht, und eine Pars libera, die den eigentlichen Penis vorstellt und den ich nach *Henneberg* künftig einfach Höcker oder Phallus nennen will.



Abb. 5. Genitalhöcker eines 18 tägigen Kaninchenembryos.

An der Pars libera phalli unterscheidet man Dorsum und Facies urethralis, Basis, Apex und Collum penis.

Der Höcker verläuft zu dieser Zeit etwa parallel zum Schwanz, in dessen Nische die Afteröffnung liegt. Apikal ist der Höcker rundlich, später 3eckig mit abgerundeten Kanten.

In der Pars fixa gehen rege Wachstumsvorgänge vor sich, besonders dorsal und lateral, die die Schafthaut bis zum apikalen Drittel des Höckers emporgeschoben haben. Auf der Facies urethralis ist sie im Wachstum noch zurück. Auch haben sich ihre freien Ränder noch nicht zu einem Ring geschlossen.

Die Urogenitalfurche, makroskopisch als deutlicher Epithelstreifen sichtbar, erstreckt sich vom Apex bis zur Durchbruchsstelle des Sinus urogenitalis.

Die Scrotalwülste entwickeln sich sehr langsam weiter und zeigen zum vorigen Stadium kaum merkliche Fortschritte.

Mikroskopischer Befund.

Die bleibende Niere, als ovales Organ mit dem 13. Tage der Entwicklung dorso-kranial von der Urniere unter der Wirbelsäule angelegt, wird im weiteren Verlauf die weiter stark sich zurückbildende Urniere allmählich verdrängen und ihre Rolle übernehmen.

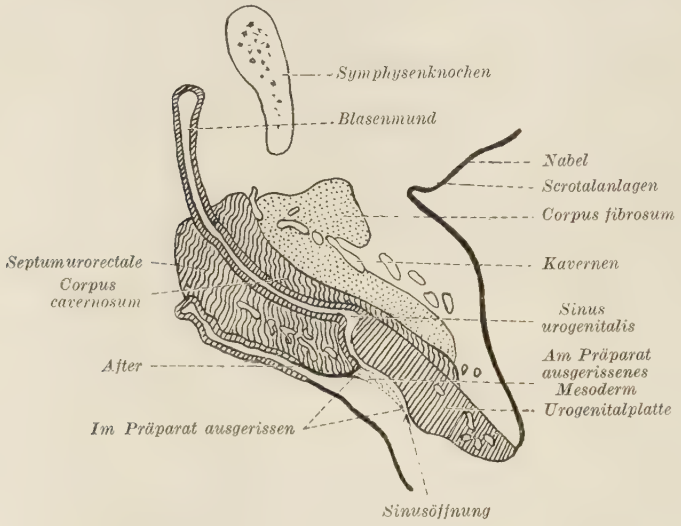

Abb. 6. Sagittalschnitt durch den Genitalhöcker eines 18tägigen Kaninchenembryos. 8. 18 Tg. M II .7a 2.

Die kranio-ventral von der Urniere liegenden Keimdrüsen sind nur wenig verändert, insofern ihre inneren Zellanordnungen sich noch genauer herausdifferenziert haben und die äußere periphere Umrandung noch deutlicher geworden ist.

Die Sinusöffnung rückt, wie 18 tägige Embryonen zeigen, zugleich mit dem basalen Rand der Urogenitalplatte am Phallus apikalwärts. Dies Vorrücken geschieht in der Weise, daß sich die Urogenitalplatte vor der Sinusöffnung median spaltet. Sowohl durch das Vorrücken der Sinusöffnung, wie durch das Längenwachstum der Regio perineophallica verlängert sich die Epithelröhre. Der Sinus urogenitalis mündet als sagittal gestellter Spalt etwas weiter apikal als im vorigen Stadium auf der kaudalen Seite des Höckers, ungefähr unterhalb des distalen Drittels (s. Abb. 6). Auf einigen weiteren Sagittalschnitten beobachtete ich, wie die Sinusöffnung mit dem feinen anschließenden, vom Hauptkanal des Sinus urogenitalis sich ab-

Abb. 7. Quer-Frontalschnitt durch den Genitalhöcker eines 18tägigen Kaninchenembryos. 7. M IV, 6 c 6, 18 Tg.

zweigenden Röhrchen wieder verschwand, der Sinus urogenitalis aber am distalen Ende mit einem Epithelpfropf verstopft, sich weit apikal hinzog und seine innere Auskleidung verschwand und von Ektoderm ersetzt wurde. Eingebettet ist der Sinus urogenitalis bis zum Blasenmund in das Corpus cavernosum, das sich sogar, wie aus der Abb. 7 ersichtlich ist, auf das Gebiet des Septum urorectale ausgebreitet hat.

Das Corpus fibrosum liegt nur in der kranialen Höckerhälfte, ist stark kavernös und ziemlich scharf gegen das den übrigen Teil des Höckers ausfüllende jugendliche Bindegewebe abgegrenzt.

Von der Symphyse verlaufen verschiedene Muskelzüge, die zunächst das Corpus fibrosum an diese heften, zu den Schenkeln des Corpus fibrosum und verstreichen allmählich distal.

Stadium VIII. Embryonen von 19 Tagen.

Makroskopischer Befund.

Durch starkes Wachstum von Bindegewebsmassen in der kranialen Höckerhälfte ist diese etwa doppelt so lang wie die kaudale Seite, wodurch natürlich die Form des Höckers beeinflußt wird. Der Höcker, zu dieser Zeit mit seiner Pars libera zum Schwanz abgeknickt, hat die Form eines kurzen, eingebeugten Fingers.

Die Schafthaut bekleidet den Schaft bis zum Collum penis; ihre freien Ränder sind auf der Facies urethralis zu einem Ring im unteren, proximalen Teile geschlossen, während gegenüber der dorsalen Schafthaut ein dreieckiges, freies Feld die caudale Seite der Pars libera erkennen läßt. (Abb. 8.)



Abb. 8. Genitalhöcker eines 19 tägigen Kaninchenembryos.

Die Sinusöffnung ist im Phallus apikalwärts gerückt, wodurch die Regio perineophallica an Länge zugenommen hat.

Die Urogenitalfurche oder Crista perineophallica ist durch diesen Vorgang verkürzt und nimmt ungefähr noch den 5. Teil der Höckerlänge ein.

An der Höckerbasis lateral entlang erstrecken sich die Genitalwülste, die sich zum vorhergehenden Stadium nicht merklich verändert haben.

Mikroskopischer Befund.

Bezüglich der inneren Genitalorgane, die beim männlichen Geschlecht keine wesentlichen Änderungen erfahren haben, wäre zu erwähnen, daß die Müllerschen Gänge sich noch nicht eröffnet haben. Sie zeigen nur auf einer geringen Strecke ein Lumen und münden in der Nähe der Einmündungsstelle der Wolffschen Gänge in den Sinus urogenitalis.

Mehrfach wurde betont, daß der Sinus im Phallus apikal rücke und die Urogenitalplatte von hinten her sich verkürze. Dieses Vorrücken und die Verkürzung führt zur Bildung des im Phalluszapfen gelegenen Teils der Urethra. Der genannte Vorgang spielt sich in der Weise ab, daß der Sinus in seinem basalen

Ende schwindet, während er sich nach dem Apex zu ausdehnt. Letzteres geschieht dadurch, daß die beiden Wandungen der Urogenitalplatte, die, wie dies uns ihre Entwicklung gezeigt hat, aus 2 Platten besteht, apikalwärts auseinanderweichen. Das Schwinden des Sinus in seinem basalen Ende geschieht durch

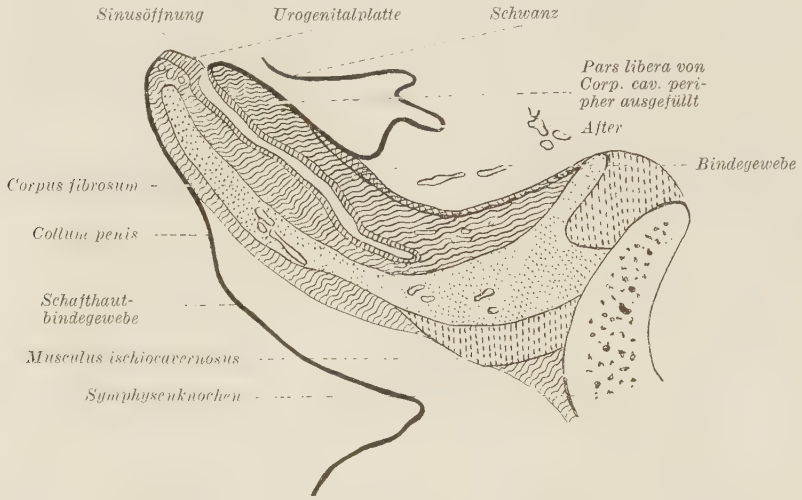

Abb. 9. Sagittalschnitt durch den Genitalhöcker eines 19 tägigen Kaninchenembryos.

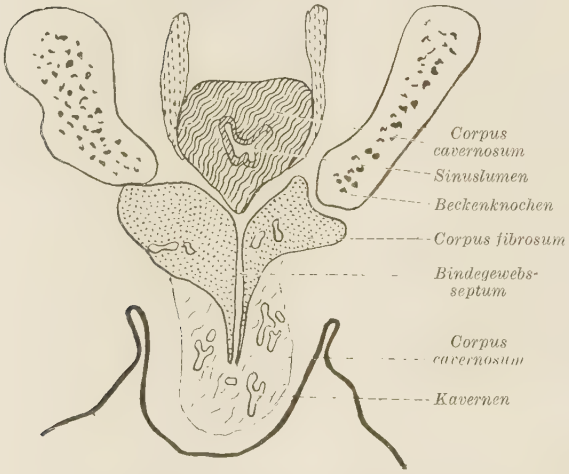

Abb. 10. Querfrontalschnitt durch den Genitalapparat eines 19 tägigen Kaninchenembryos. 19 Tg., C III, 7 a 3.

apikalwärts fortschreitende Zerstörung des basalen Randes der Urogenitalplatte und durch Nachdrängen des Septum urorectale, worüber in dem vorhergehenden Abschnitt berichtet wurde (s. Abb. 2, 6 und 9).

Mit der Abknickung der Pars libera zum Schwanz erfährt natürlich auch das Innere des Höckers eine Richtungsänderung. Am deutlichsten tritt dies bei dem Corpus fibrosum in Erscheinung, das, als langer, dunkler Streifen von der Symphyse bis zum Apex den Höcker axial durchziehend, konvex über der Facies urethralis gebogen ist. In dem größten Teil seines Verlaufes wird er vom Corpus cavernosum, der die Pars libera peripher ausfüllt, umgeben. Im Gegensatz zu früheren Stadien ist das Corpus fibrosum jetzt durch eine bindegewebige Hülle, die Tunica albuginea penis, scharf gegen seine Umgebung abgegrenzt. Die beiden Schenkel des Corpus fibrosum sind, wie aus Abb. 10 hervorgeht, in ihrem ganzen Verlauf durch ein bindegewebiges Septum voneinander getrennt.

An die ventro-basale Verzweigungsstelle des Corpus fibrosum, das sogenannte Crus penis, heftet sich der Musculus ischio cavernosus, aus mehreren kleinen Bündeln bestehend und vom Sitzbein kommend, und stellt eine Verankerung und auch gleichzeitig eine seitliche Stütze des Penisgerüsts vor.

Stadium IX. Embryonen von 20 Tagen.

Makroskopischer Befund.

Dieses Stadium zeigt bei oberflächlicher mikroskopischer Betrachtung eine Verkürzung der caudalen Höckerseite. Die Verkürzung ist aber nur eine scheinbare, hervorgerufen durch Mesodermmassen, die vor allem auf der caudalen Höckerseite durch energisches Wachstum Lageveränderungen bedingen. Im vorigen Stadium war die Pars libera zum Schwanz abgeknickt, eine Erscheinung, die mit diesem Tage noch auffallender geworden ist. Die Mesodermmassen hatten schon in weit früheren Stadien die Tendenz gezeigt, in caudaler Richtung sich auszudehnen, und zwar in diesem Falle in der After- und Dammregion, wodurch beide Teile caudal gedrängt werden und eine Verkürzung der Facies urethralis bedingen. Das schafthautfreie Dreieck auf der Facies urethralis ist verschwunden; es umschließt jetzt die Schafthaut den Schaft bis zum Collum penis. Die allmähliche Verlagerung der Sinusöffnung geht weiter vor sich in der angeführten Weise, was auf der einen Seite Verlängerung des Septums urorectale, auf der anderen eine Verkürzung der Urogenitalplatte zur Folge hatte. (Abb. 11.)



Abb. 11.
Genitalhöcker eines 20tägigen Kaninchenembryos.

Mikroskopischer Befund.

Deutlicher und klarer als viele Worte zeigt die Abb. 12, wie es am 20. Tage der Entwicklung mit dem Inneren des Höckers beschaffen ist. Was die äußeren Konturen anbelangt, so bestätigt die Abbildung, das unter makroskopischer Befund Gesagte. Die Sinusöffnung ist weiter apikalwärts gerückt. Der eigentliche Hauptkanal des Sinus urogenitalis verläuft bis zum Apex, wo er mit einem Epithelpfropf verschlossen ist. Der gesamte Sinus ist S-förmig geschwungen, apikal-sagittal spaltförmig, später rundlich und im Bereich des Beckenabschnittes sichelförmig mit dorsal gerichteter Konvexität.

Die Urogenitalplatte ist weiter reduziert und wird durch die ventrale Aufspaltung ihre Eigenschaft als Verschlußplatte immer mehr verlieren. Entsprechend der Richtungsänderung des Höckers verlaufen auch die einzelnen in seinem Inneren liegenden Details.

Das Corpus cavernosum umgibt das Sinuslumen bis zum Blasenmund und dient als dessen Hülle und Versteifung. Neben dem Sinusschwellkörper ist auch in der peripheren Schicht der Pars libera kavernöser Schwellkörper zu finden.

Das Corpus fibrosum, stark über die Facies urethralis konvex gekrümmt und mit seinem apikalen Teil dieser zugekehrt, ist hier auf dem Querschnitt herzförmig, proximal rundlich. Vom Beckenrande aus treten in dieses zahlreiche Gefäße und Nerven ein und verzweigen sich teils axial, teils peripher.

Als eine neue Erscheinung ist die Hebung des Afters und der Dammregion über das Niveau des Abdomens anzusehen. Wie erwähnt, sind es Mesoderm-

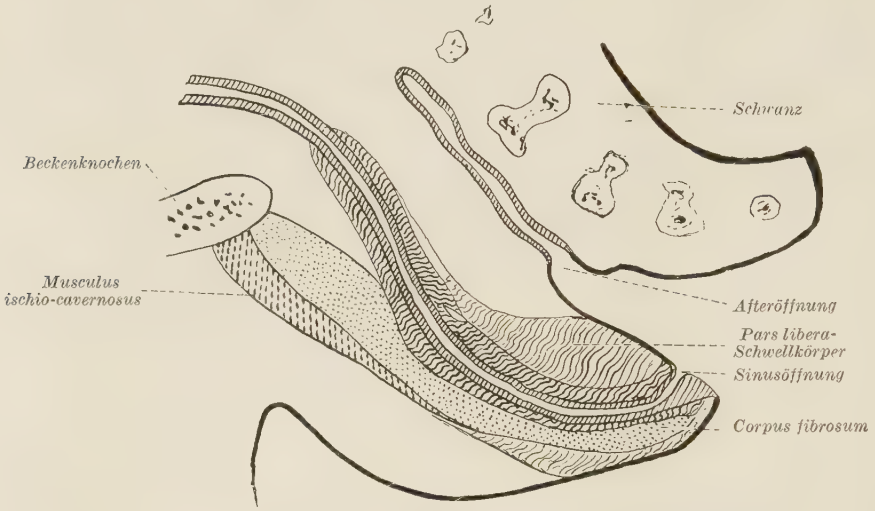

Abb. 12. Sagittalschnitt durch den Genitalhöcker eines 20tägigen Kaninchenembryos.

massen, die die Hebung des Afters und Dammes, sowie die gleichzeitige Verkürzung der Facies urethralis und eine gänzliche Umwachsung des Schaftes bewirken.

Neben dem Musculus ischio cavernosus differenziert sich in diesem Stadium ein 2., für die äußeren Genitalien wichtiger Muskel, der vom unteren Beckenrand kommend, sich am Corpus fibrosum anheftet (der Musculus bulbocavernosus).

Stadium X. Embryonen von 21 Tagen.

Makroskopischer Befund.

Bei der Durchsicht der Präparate konnten an den inneren wie äußeren Genitalien keine nennenswerten neuen Tatsachen festgestellt werden. Nur der im Stadium IX sich anbahnenden Erscheinung hinsichtlich der Afterhebung wäre Erwähnung zu tun. (Abb. 13.)

Durch energisches Wachstum vom Mesoderm wird der After von seiner Unterlage abgehoben und erreicht die Höckerhöhle bis zum Collum penis. Im weiteren Verlauf tritt zwischen der Afterhebung und dem Höcker eine Verengerung ein, die schließlich lateral-distal und proximal und medial zur Verwachsung der caudalen Höckerseite mit dem Afterhöcker führen. Beide Höcker sind seitlich je durch eine Nische, eine seichte Hautfalte voneinander getrennt, median aber sind sie fest miteinander verwachsen, so daß sie nur künstlich von-

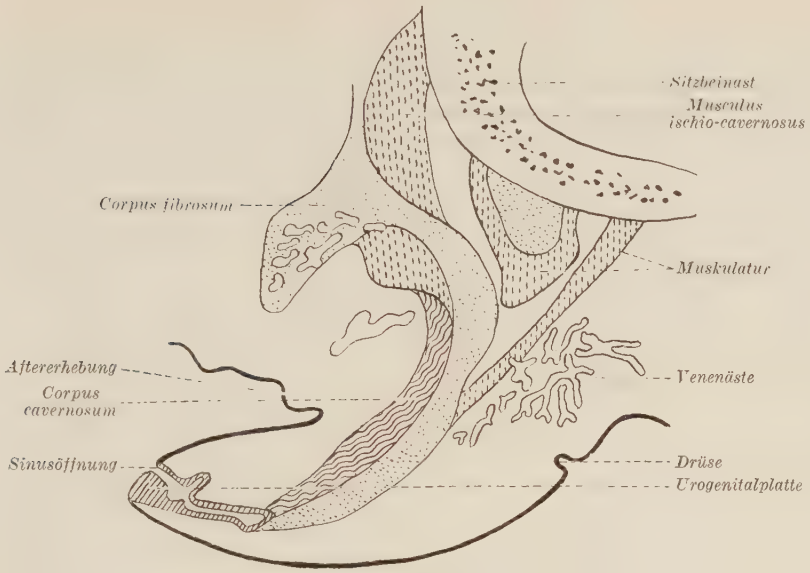

Abb. 13. Sagittalschnitt durch den Genitalhöcker eines 21 tägigen Kaninchenembryos.

einander zu trennen sind. Aus der Abb. 14 ist zu ersehen, wie das ganze Gebilde eine kompakte Masse darstellt, über der sich nur die Pars libera turmartig erhebt. Durch diesen Vorgang ist natürlich auch die Dammregion beeinträchtigt worden, die jetzt nicht mehr als plane Ebene, sondern als flache Mulde oder zur Längsrichtung quer verlaufende Hautfalte zwischen beiden Höckern kaum in Erscheinung tritt.



Abb. 14. Genitalhöcker eines 21 tägigen Kaninchenembryos.

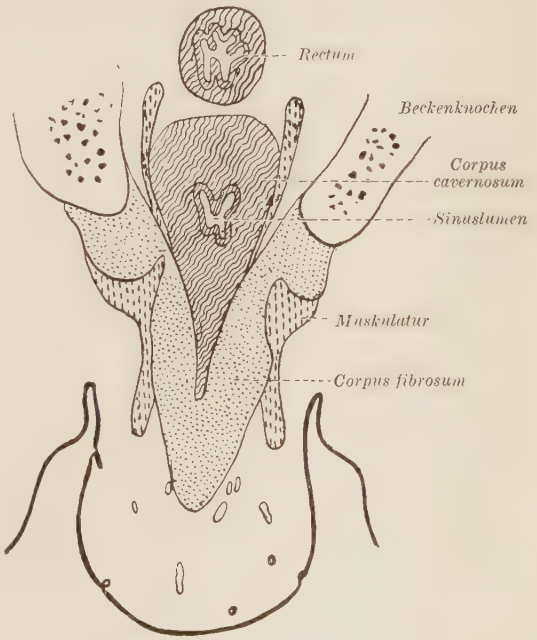

Abb. 15. Quer-Frontalschnitt durch die äußeren Genitalien eines 21 tägigen Kaninchenembryos.

Stadium XI. Embryonen von 22 Tagen.

Makroskopischer Befund.

Durch starkes Bindegewebswachstum hat der Höcker an Größe zugenommen. Besonders auffällig ist diese Erscheinung auf der kranialen Seite, die stark konvex über der Facies urethralis gekrümmt ist und ungefähr deren 4fache Länge ausmacht. Auch die After- und Dammregion hat sich an der Facies urethrales etwas emporgeschoben und sie um die vorgerückte Strecke verkürzt. Demgegenüber erscheint die Pars libera, die kaum im Wachstum in letzter Zeit mitgegangen ist, verkleinert.

Am basalen Ende hebt sich der Höcker durch eine Ringfurche gegen seine Umgebung deutlich ab, was sich auch auf die Genitalwülste auswirkt, die sich dadurch schärfer vom Höcker abheben.

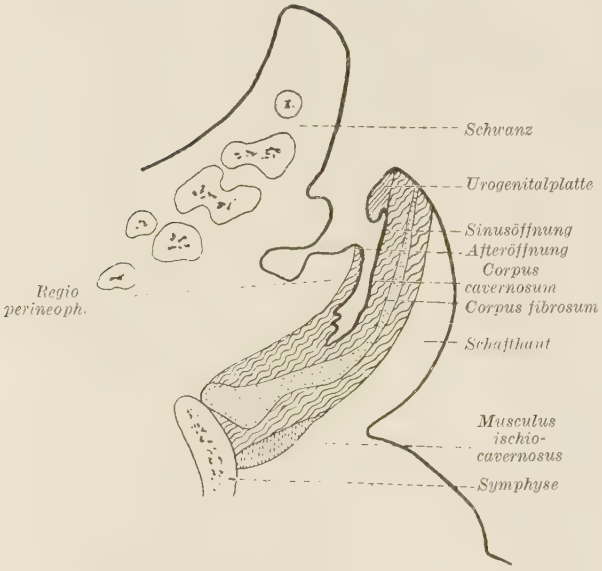

Abb. 16. Sagittalschnitt durch den Genitalhöcker eines 22 tägigen Kaninchenembryos.

Die Schafthaut schürzt sich in Höhe des Collum penis ringförmig wulstig auf, ein Zeichen, daß die Praeputiumbildung sich anzubahnen scheint.

Die Facies urethralis läßt von der Basis bis zum caudo-distalen Teil ein Loch erkennen, das die Sinusöffnung darstellt und durch ausgerissenes Ektoderm noch vergrößert ist (s. Abb. 16). Basal vom Septum urorectale wird die Vertiefung distal von einer feinen Epithelmembran, der Crista phallica, begrenzt, die im weiteren Verlauf der Entwicklung für den Sinus sich spaltet, um ihn letzten Endes apikal frei durchtreten zu lassen.

Die Urogenitalplatte, von der man in diesem Stadium kaum noch sprechen kann, stellt nichts anderes dar als einen hufeisenförmigen, lateral komprimierten Kanal, der mit der offenen Hufeisenseite der ventralen Höckerseite zugekehrt und durch eine feine Epithelmembran nach außen verschlossen ist.

Im Verlauf der Sinusentwicklung spaltet sich von der Basis der Facies urethralis her diese feine Membran allmählich nach dem Grad der Entwicklung, um im fertigen Zustand den Sinus auf dem Scheitel des Höckers münden zulassen.

An den Embryonen dieses Stadiums gelang es, nach Eröffnung der Bauchdecke die Keimdrüsen makroskopisch nach dem Geschlecht zu unterscheiden. Es stellte sich heraus, daß die männlichen Keimdrüsen allgemein größer und massiger waren als die weiblichen. Auch war die Lage und der Weg, den das Vas deferens beschrieb, als unverkennbares Unterscheidungsmerkmal anzusehen.

Mikroskopischer Befund.

Die Rückbildungsprozesse an der Urniere und den Müllerschen Gängen schreiten fort.

Die beigefügte Abb. 16 illustriert, welche Veränderungen mit dem 22. Tage der Entwicklung am Genitalhöcker aufgetreten sind.

Obwohl, wie berichtet wurde, die Sinusöffnung immer weiter apikal rückt, finden wir sie auf Abb. 16 in der Nähe der Basis der Facies urethralis. Seine Erklärung findet dieser Umstand darin, daß die Bindegewebsmassen der Schafthaut einerseits die kraniale Seite, die noch mehr als zuvor über der caudalen gekrümmt ist, andererseits die Regio perineophalica stark verlängert haben.

Als ein weiterer Fortschritt ist die Bildung des Präputiums anzusehen. Dies geschieht dadurch, daß die Schafthaut um die Basis der Pars libera ein Stück apikalwärts gewachsen ist. Dieser Prozeß ist bis jetzt nur am Dorsum und an den Seiten des Phallus aufgetreten. Hierbei ist das Praeputium mit der Pars libera-Oberfläche durch eine Epithelplatte, der *Glandarlamelle Fleischmanns* fest verbunden, die dem Pars libera- und dem Praeputiumepithel ihren Ursprung verdankt. Die distale periphere Ringfläche der Schafthaut ist fest mit dem Collum penis verwachsen, während die nachdrängenden Schafthautmassen zunächst dorsal und lateral sich apikal umstülpen und im weiteren Verlauf sich an der Pars libera penis als doppelschichtige Haut emporschieben.

Mit der Größenzunahme des Höckers und der Verlängerung der Regio perineophallica hat auch der Sinus urogenitalis an Länge zugenommen. Sein Lumen ist zu dieser Zeit apikal-sagittal spaltförmig, im Bereich des Schaftes, der medianen Verwachsungsstelle der freien Schafthauträndern vasenförmig, mit der schmalen Halsseite der Facies urethralis zugekehrt und proximal im Beckenabschnitt rechteckig mit abgerundeten Kanten.

Im Innern des Corpus fibrosum beginnen die Gefäße sich zu differenzieren, so daß von jetzt ab diese in Arterien und Venen zu trennen sind.

Lateral vom Sinuslumen im Penisschaft beginnen sich die im vorigen Stadium als Epithelsprossen kenntlichen *Cowperschen Drüsen* herauszumodellieren, die sich weit proximal erstrecken und allmählich gegen das Rectum verstreichen.

Stadium XII. 23tägige Embryonen.

Makroskopischer Befund.

Der Phallus hat in allen Dimensionen an Größe zugenommen. In der Form ist er plumper geworden, wozu die Weiterbildung des Praeputiums beiträgt.

Das Praeputium bedeckt jetzt mit Ausnahme der Facies urethralis den basalen Teil der Pars libera bis zum größten Umfang derselben. Auch makroskopisch markiert sich hier die Glandarlamelle durch eine ihrem Verlauf entsprechende Einsenkung. Anders ist dies an der Facies urethralis. Hier ist die Pars libera unbedeckt geblieben. Dieser zwischen den schrägen Praeputiumrändern liegende Raum ist apikal breiter als basal.

Die Facies urethralis ist durch weiteres Caudalwachsen der Regio perineophallica und der Afteröffnung entsprechend verkürzt worden und nur noch als ganz niedriger Epithelrest sichtbar.

Mikroskopischer Befund.

Der Vergleich von Medianschnitten (Abb. 17) zeigt, daß der Phallus weniger an Länge, mehr an Dicke zugenommen hat. Letzteres beruht hauptsächlich auf Vermehrung des Coriumbindegewebes der Schafthaut. Auch tritt die weitere Verkürzung der Facies urethralis durch die Regio perineophallica deutlich hervor.

Die Urogenitalplatte hatte in früheren Stadien die Form eines Dreiecks; der axiale Rand war der längste, der periphere etwas kürzer und der basale am kürzesten. Erstere beiden sind bis zu dieser Zeit relativ kürzer geworden, und zwar durch Zerstörung der Urogenitalplatte.

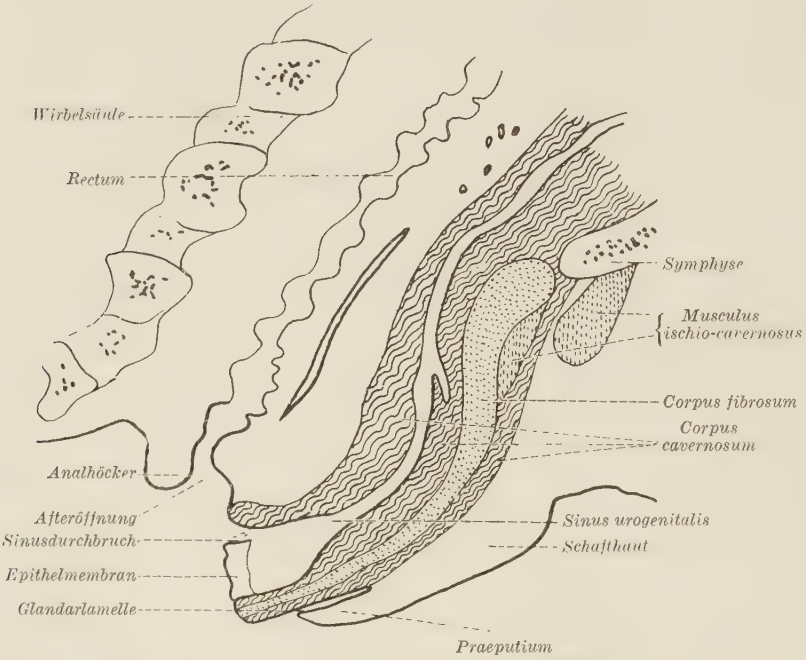

Abb. 17. Idealer Medianschnitt durch den Genitalhöcker eines 23 tägigen Kaninchenembryos.

Die Praeputiumbildung geht in ähnlicher Weise vor sich wie das Umwachsen der Schafthaut. Auch hier beginnt das subcutane Bindegewebe zunächst das Dorsum der Pars libera zu bedecken, während die Facies urethralis noch frei bleibt. Über die lateralen Seiten hinweg verlaufen die Praeputiumränder, die die Verbindung zwischen Dorsum und Facies urethralis herstellen, ein Vorgang, der auf Querschnittsserien am deutlichsten zu verfolgen ist.

Wie aus der Abb. 17 hervorgeht, beginnt der Sinus urogenitalis die apikale Epithelverstopfung zu durchbrechen. Sein Lumen ist in der Pars libera sagittal spaltförmig im Bereich des Collum penis, im Bereich der ventralen Berührungsfläche der Praeputiumränder wird es eingeschnürt und ist mehr rundlich, später gefaltet und proximal sichelförmig mit dorsal gerichteter Konvexität.

Die Facies urethralis erhält durch die basal sich vereinigenden Praeputiumränder einen Belag, den wir nach *Henneberg* künftig als *Zuwachsplatte* bezeichnen werden.

Schwellkörper und Genitalmuskeln sind nicht merklich gegenüber dem vorhergehenden Stadium verändert, wohl aber die Cowperschen Drüsen. Als traubenförmige Drüsenkomplexe erscheinen sie auf Querschnitten im Penisschaft in Höhe des Sinuslumens und verstreichen allmählich proximal zum Rectum (s. Abb. 18). In der peripheren Praeputium- und Schafthaut finden sich zahlreiche Papillaranlagen.

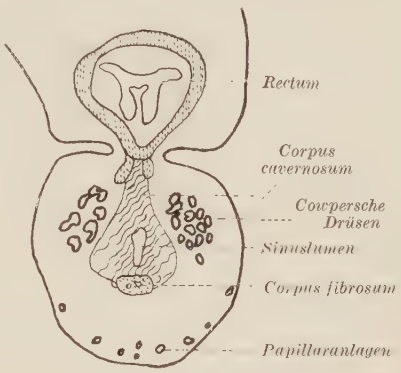

Abb. 18. Quer-Frontalschnitt durch den Genitalhöcker eines 23 tägigen Kaninchenembryos.

Stadium XIII. Embryonen von 24 Tagen.

Makroskopischer Befund.

Die beiden Höckererhebungen, Genital- und Analhöcker, sind durch bindegewebige Auftreibungen peripher noch massiger und plumper geworden gegenüber dem vorhergehenden Stadium (Abb. 19). Bei diesem Wachstum hat sich aber die Regio perineophallica vollkommen passiv verhalten und fällt als tiefe Hautfalte jetzt mehr auf, desgleichen die mit ihr in Verbindung stehenden, die beiden Höcker trennenden lateralen Nischen, die ebenfalls tiefer geworden sind.

Neben der Größenzunahme des Höckers zeigt dieses Stadium die auffallende Weiterentwicklung des Praeputiums, das die Pars libera bis zur apikalen Hälfte umwachsen hat. Ventral beginnt es die Facies urethralis zu bedecken und die Verkleinerung des dreieckigen praeputiumfreien Feldes durch Vorrücken seiner Ränder zu bewirken. Auf der Facies urethralis des Praeputiums verläuft eine ziemlich schmale Furche, ein Zeichen, für das hier erfolgte Zusammentreffen der beiden schrägen Praeputiumränder. Sie liegt in der Fortsetzung des Sulcus phallicus und wird auch als solche bezeichnet.

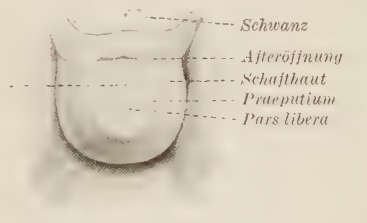

Abb. 19. Genital- und Analhöcker eines 24 tägigen Kaninchenembryos.

Der Analhöcker hat die Höckerhöhe bis zum Praeputium erreicht.

Zwischen beiden Erhebungen liegt die muldenförmige Regio perineophallica, die zu dieser Zeit durch ihre größere Ausdehnung beim Männchen als makroskopisches Unterscheidungsmerkmal angesehen werden kann.

Die Genitalwülste sind jetzt deutlicher als bisher; als lateral vom Höcker liegende Wülste flachen sie sich umbilical ab und umfassen dort den Höcker sichelförmig.

Mikroskopischer Befund.

Die mikroskopische Untersuchung von Medianschnitten zeigt, daß beim Männchen in diesen Tagen die Bildung der Urethra, Sinus urogenitalis masculinus, der Harnröhre zustande kommt. Der Sinus ist, wie bereits gesagt wurde, im Phallus apikal gerückt. Dieser Vorgang, der noch mit anderen verknüpft war, spielte

sich in der Weise ab, daß der Sinus an seinem basalen Ende verschwand, während er sich nach dem Apex phalli ausdehnte. Letzteres geschah dadurch, daß die beiden Platten der Urogenitalplatte apikalwärts auseinanderwichen. Das Schwinden des Sinus an seinem basalen Ende geschah durch apikalwärts fortschreitende Zerstörung der basalen Wand, wobei Bindegewebe an seine Stelle trat. Von dem Sinuslumen blieb schließlich nur der axiale Teil, der die Urethra vorstellt, über und sein peripherer, nach der Facies urethralis zu gelegener Teil als ein kurzer Gang, der basalwärts in einem die Sinusöffnung vorstellenden epithelialen Gang überging. Durch medianes Spalten der Urogenitalplatte rückte die Sinusöffnung weiter apikal und mit dem 23. Tage der embryonalen Entwicklung war der Sinus auf der ventralen Seite des Apex durchgebrochen. So liegt also jetzt im Phallus die definitive Harnröhre; dieselbe besitzt eine dicke, epitheliale Wand, die in ihrem ganzen Verlauf von kavernösem Gewebe umgeben ist. Auf dem Querschnitt ist sie apikal-sagittal spaltförmig, im Schaftbereich kolbenförmig und proximal sichelförmig mit dorsal gerichteter Konvexität. Nach dem Dorsum zu liegt das zweiteilige Corpus fibrosum der Harnröhre dicht an. (Abb. 20.)

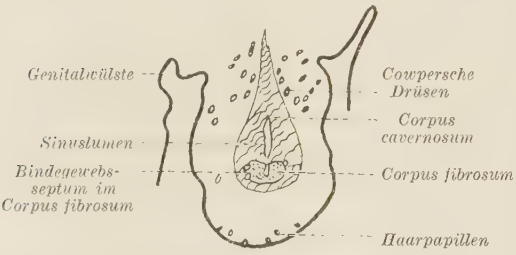

Abb. 20. Querschnitt durch den basalen Teil des Genitalhöckers eines 24 tägigen Kaninchenembryos.

Die auf der Facies urethralis vom Praeputium freibleibende Fläche wurde seitlich von schrägen, basalwärts konvergierenden Rändern des Praeputiums begrenzt, so daß sich hier ein Winkel mit basalwärts gerichteter Spitze bildete. An letzterer geht die Praeputiumbildung in einer von der geschilderten Art abweichenden Form vor sich. Es bildet sich nämlich hier das Bindegewebe des Praeputiums im Zusammenhang mit dem der Pars libera, so daß also keine deutliche Glandarlamelle, sondern eine epitheliale Verbindung zwischen Pars libera und Praeputium entsteht. Es zeigt sich also hier derselbe Vorgang, wie er sich bei der Schafthaut überall findet, dessen Mesoderm aus dem des Stammes hervorgeht. Dieser Modus setzt sich an den Facies urethralis zu beiden Seiten der Urogenitalplatte apikalwärts fort, während sonst das Praeputium überall in der oben geschilderten Weise um die Pars libera herumwächst. Die Glandarlamelle ist daher auf dem Querschnitt nicht kreisförmig, sondern ungefähr hufeisenförmig und offen an der Facies urethralis. Der geschilderte bindegewebige Zusammenhang zwischen Pars libera und Praeputium führt beim Männchen zur Bildung des Frenulums.

War es mikroskopisch möglich, die Embryonen rein äußerlich nach der verschieden lang entwickelten Regio perineophallica zu differenzieren, so ist es jetzt auch makroskopisch möglich, an den äußeren Genitalien das Geschlecht zu bestimmen.

Beim Männchen umfaßt die *Glandarlamelle Fleischmanns* peripher die Pars libera bis auf die Facies urethralis, wo die freien Praeputiumränder zwischen sich ein schmales, bindegewebiges Band, das Frenulum, entstehen lassen, das,

wie oben erwähnt, die Verbindung zwischen Pars libera und Praeputium darstellt. Im Gegensatz zu diesem schmalen Frenulumbändchen ist dieses beim Weibchen wesentlich breiter.

Stadium XIV. Embryonen von 25 Tagen.

Makroskopischer Befund.

Der Phallus mit dem Analhöcker stellt bei beiden Geschlechtern ein in der Mitte, der Regio perineophallica, etwas eingesenktes achtförmiges, einheitliches Gebilde vor. Nach seinem freien Ende verjüngt sich der Phallus nur wenig. Das Dorsum ist bedeutend länger als die Facies urethralis, die überhaupt kaum noch als selbstständige Fläche angesehen werden kann.

Der Phallus ist schräg caudal gegen den schräg kranialwärts orientierten Analhöcker gerichtet. Seine kraniale Seite oder sein Dorsum geht ohne besondere Grenze in die Leibesoberfläche über. Die caudale Schrägrichtung des Phallus wird dadurch herbeigeführt, daß der basale Teil der Pars fixa phalli durch das Beckenwachstum kranialwärts geschoben wird, während das apikale Ende des Genitalhöckers an der Facies urethralis dadurch, daß das Praeputium in die Haut der Regio perineophallica direkt übergeht, fixiert ist. Diese in letzter Zeit aufgetretene Richtungsänderung wird deutlich an der stark über der konvex gekrümmten Lage des Corpus fibrosum erkenntlich (Abb. 21).

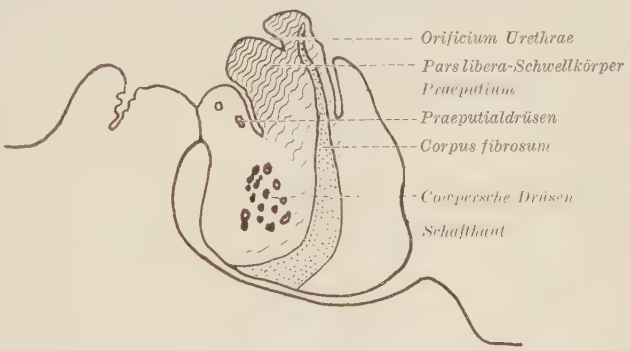

Abb. 21. Sagittalschnitt durch den Höcker eines 25 tägigen Kaninchenembryos.

Die Pars libera ist etwas weiter als am vorhergehenden Tage vom Praeputium bedeckt: An ihrer apikalen Endfläche zeigt sich eine kleine spaltförmige Vertiefung, das Orificium urethrae, von der auf der Facies urethralis sich eine Furche bis zur Pars libera-Basis hinzieht. Diese Furche ist m. E. die vernarbte Strecke, innerhalb welcher die provisorische Sinusöffnung, von der Basis des Höckers beginnend, sich allmählich im Verlauf der Entwicklung auf der Facies urethralis apikal verlagerte.

Die Regio perineophallica hat etwas an Länge zugenommen; jedoch sind beim Kaninchen die Größenunterschiede der Regio perineophallica beim Männchen und Weibchen so gering, daß eine Geschlechtsbestimmung rein nach dem äußeren Bild kaum möglich ist.

Mikroskopischer Befund.

Die Entwicklung der inneren Genitalien kommt in diesen Tagen zum Stillstand.

An der Urniere gehen weitere Reduktionsvorgänge vor sich, während die Keimdrüsen sich mehr und mehr vervollkommnen. Von ihnen zweigen sich in

caudaler Richtung die Wolffschen Gänge ab, die jetzt als Vasa deferentia den fertigen Zustand erreicht haben.

Da die mikroskopischen Beobachtungen der Entwicklung dieser Organe keine neuen Ergebnisse ans Licht förderten, schließe ich mit der Schilderung der Befunde dieses Stadiums die Beschreibung ab.

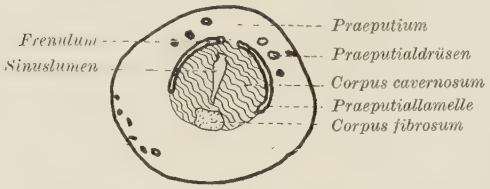

Abb. 22. Querschnitt durch die Pars libera eines 25 tägigen männlichen Kaninchenembryos.

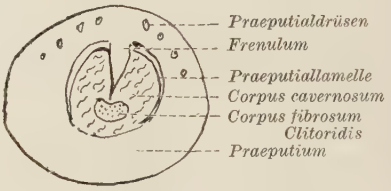

Abb. 23. Querschnitt durch die Pars libera eines weibl. 25 tägigen Kaninchenembryos.

An den äußeren Genitalien konnte ich keine nennenswerten Entwicklungsfortschritte feststellen. Nur auf ein mit diesem Tage sich noch mehr vervollkommnetes Unterscheidungsmerkmal möchte ich näher eingehen.

Wie bereits gesagt wurde, besteht bei beiden Geschlechtern zwischen der Pars libera und dem Praeputium an der Facies urethralis eine bindegewebige Verbindung. Diese führte bei Männchen zur Bildung des Frenulums, beim Weibchen zu einer homologen, bedeutend breiteren Bildung.

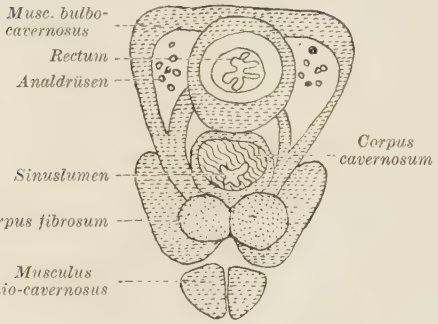

Abb. 24. Querschnitt durch den Genitalapparat im basalen Teil vom männlichen 25 tägigen Kaninchenembryo.

Die beigefügten Querschnittsfiguren 22 und 23 stellen je einen Querschnitt durch die Pars libera eines Männchens (Abb. 22) und eines Weibchens (Abb. 23) vor. Dabei fällt deutlich auf, daß beim Männchen das Frenulum bedeutend schmaler ist als beim Weibchen. Ferner ist beim Männchen in der Pars libera die spaltförmige Harnröhre axial völlig vom Corpus cavernosum umgeben, das nach außen von der Glandarlamelle begrenzt wird. Beim Weibchen hingegen liegt die Sinusöffnung in der Pars libera nicht axial, sondern mehr ventral; ihre ventrale Begrenzung steht mit den Schenkeln der Glandarlamelle direkt in Verbindung.

Infolge der bindegewebigen Verbindung zwischen Pars libera und Praeputium stellt die Glandarlamelle auf dem Querschnitt keinen geschlossenen Kreis vor, sondern sie zeigt nach der Facies urethralis zu eine Unterbrechung. Diese beträgt beim Männchen am Collum penis ein Achtel, beim Weibchen ein Viertel des Umfanges der Pars libera. (Abb. 24.)

Stadium XV. Embryonen von 26 Tagen.

Makroskopischer Befund.

In den letzten Tagen der embryonalen Entwicklung, die mit 28 Tagen abgeschlossen ist, geht vor allem die Praeputiumbildung vor sich. Man beobachtet

an den Exterieur- und Schnittzeichnungen, wie das Praeputium einen immer größeren Teil der Pars libera bedeckt, so daß schließlich nur noch die Spitze derselben hervorsieht, wobei sich auch das Praeputiumreieck durch Vorrücken der schrägen Praeputiumränder verkleinert und niedriger wird. Die kraniale Seite des Höckers ist durch Schafthautbindegewebe und Praeputium, die ohne Grenze ineinander übergehen, stark konvex über der caudalen Höckerseite gekrümmt.

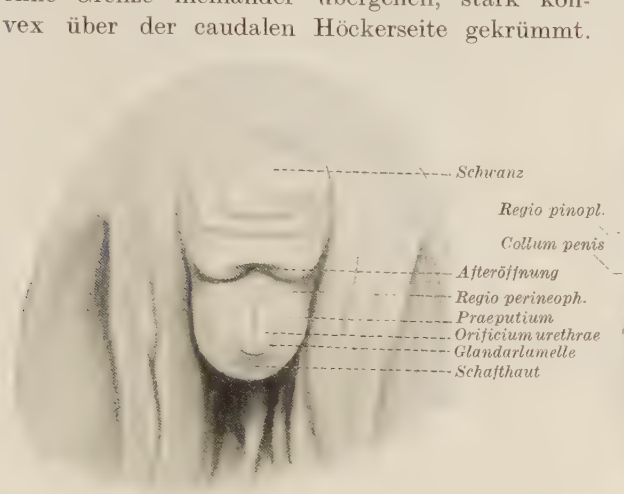

Abb. 25. Genitalhöcker eines 26 tägigen männlichen Kaninchenembryos.

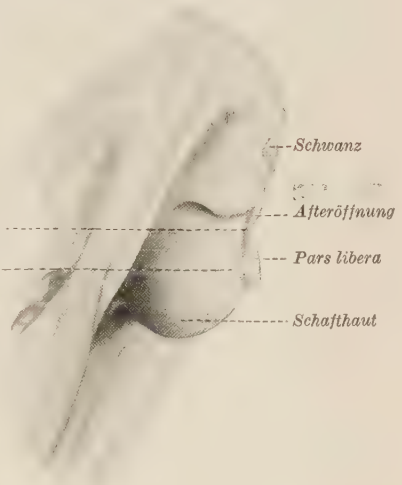

Abb. 26. Genitalhöcker eines 26 tägigen männlichen Kaninchenembryos.

Zugleich mit der Praeputiumumwachsung hat der Analhöcker an Größe zugenommen; sein peripherer apikaler Rand steht mit dem apikalen Praeputiumrand ungefähr auf gleicher Höhe.

Vom Scheitel der Pars libera (s. Abb. 25) verläuft der deutliche Sulcus phallicus, um bald auf der Facies urethralis unter dem Praeputium zu verschwinden.

Die Scrotalwülste sind entsprechend der Gesamtentwicklung in Längs- und Transversalrichtung größer geworden, behalten aber im übrigen ihre in den vorhergehenden Stadien beschriebene Form und Lage bei. (Abb. 26.)

Mikroskopischer Befund.

Die Verhältnisse sind beim Männchen im allgemeinen dieselben geblieben wie im vorhergehenden Stadium, nur ist die Vereinigung der aneinandergelagerten Epidermisüberzüge der schrägen Praeputiumränder noch weiter apikalwärts vorgeschritten, so daß das Praeputium auch an der Facies urethralis die Pars libera bedeckt.

Im Höcker selbst fällt auf dem beigefügten Sagittalschnitt (Abb. 27) das Lumen der Harnröhre auf, das axial den Höcker durchzieht, im Beckenbereich aber S-förmig um die Symphyse sich herumschlägt, um in die Blase zu münden. Vom Orificium urethrae bis zum Blasenmund wird es umgeben vom Corpus cavernosum, das in der Pars libera dorsal das Corpus fibrosum einschließt, im übrigen

den größten Teil dieser ausmacht. Dorsal vom Corpus cavernosum verläuft mit beiden Schenkeln an den Sitzbeinästen sich anheftend das Corpus fibrosum, das in den letzten Tagen keine Formveränderungen erkennen läßt.

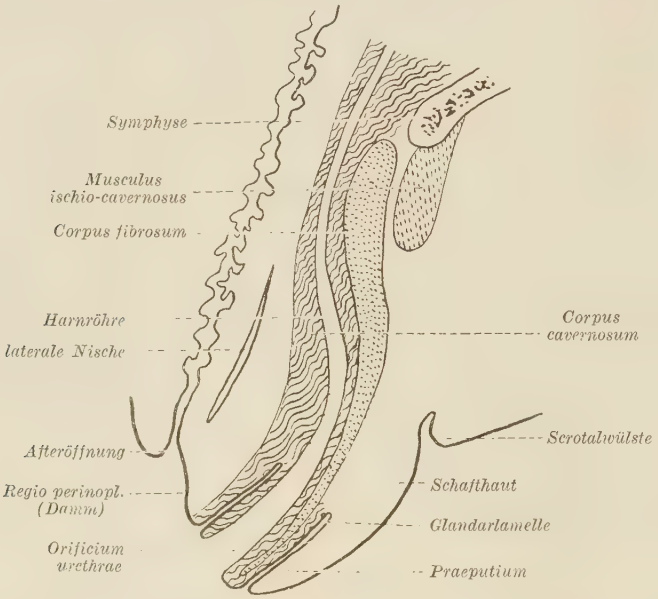

Abb. 27. Idealer Medianschnitt vom Genital- und Analhöcker eines 26 tägigen männlichen Kaninchenembryos.

Stadium XVI. Embryonen von 27 Tagen.

Wie die 27 tägigen Embryonen zeigen, geht die Entwicklung der Genitalorgane ihrem Abschluß entgegen. Die Fortschritte vom 25. bis zum 27. Tage sind so minimal, daß von einer eingehenden Beschreibung der genannten Stadien abgesehen wird, um eine Wiederholung zu vermeiden. (Abb. 28 u. 29.)

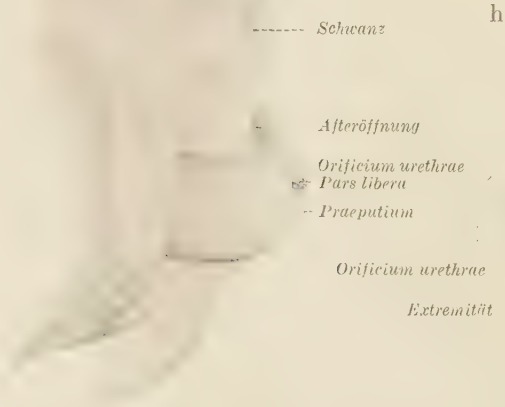

Abb. 28. Genital- und Analhöcker eines 27 tägigen männlichen Kaninchenembryos.



Abb. 29. Genital- und Analhöcker eines 27 tägigen männlichen Kaninchenembryos.

Stadium XVII. Embryonen von 28 Tagen.

Makroskopischer Befund.

Wie bekannt, beträgt die embryonale Entwicklung beim Kaninchen 28 Tage, und ich wäre somit bei der Schilderung des letzten Stadiums angekommen. Die makroskopischen wie mikroskopischen Untersuchungen ließen erkennen, daß mit diesem Tage der Zustand erreicht ist, den ich beim erwachsenen männlichen Kaninchen beschrieben habe. Der Phallus hat sich apikalwärts verjüngt und die Form eines abgestumpften Kegels angenommen. Seine Richtung ist immer noch noch schrägcaudal.

Das Orificium praeputii stellt einen sagittalen Spalt vor.

Die Pars libera ist vollständig vom Praeputium bedeckt, dessen schräge Ränder sich aneinander gelagert haben.

Auf der Endfläche des Phallus zeigt sich dem Orificium praeputii entsprechend eine kleine grubige Vertiefung oder ein sagittal gestellter Spalt, von der auf der Facies urethralis eine schmale Furche, die Praeputiumfurche (Raphe, Naht) bis zur Basis des Phallus entlang zieht. Sie ist nichts anderes als eine Einsenkung zwischen den durch Epithel vereinigten Rändern der Praeputiumfalten. Nach dem apikalen Ende zu ist sie breiter und tiefer.

Die Scrotalwülste haben sich im Vergleich zu früheren Stadien in letzter Zeit stärker entwickelt. Auf der Abb. 31 fallen sie als 2 seitlich vom Höcker liegende Ausbuchtungen auf, die scharf gegen ihre Umgebung abgegrenzt sind.

Mikroskopischer Befund.

Die mit dem letzten Tage der Entwicklung aufgetretenen Fortschritte und Vervollkommnungen erkennt man am besten auf Querschnittserien durch den Phallus.

Beim 28tägigen Männchen ist der Schluß des Praeputiums vollendet, indem sich der Epidermisüberzug vereinigte. Am apikalen Ende beginnt mit dem letzten Tage der embryonalen Entwicklung auf solche Weise ein Kanal zu entstehen, der in der Fortsetzung der Urethra liegt, seitlich von den Praeputiumfalten umgeben wird und erst einige Tage nach der Geburt seine Vollendung erfährt. Er stellt das Orificium praeputii vor. So entsteht ein ringförmiges Praeputium, das apikal, wie aus der Genese hervorgeht, ohne bindegewebige Verbindung mit der Pars libera weiter basalwärts mit ihr durch das schmale Frenulum verbunden, die Pars libera umhüllt.

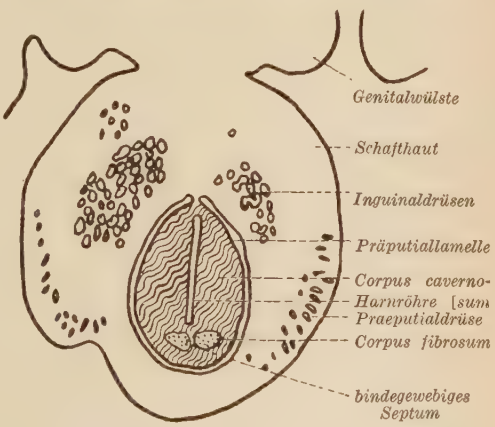

Abb. 30. Querschnitt durch den Penis eines 28 tägigen männlichen Kaninchenembryos.

Die Praeputialhaut ist sehr massig entwickelt.

Als Abschluß meiner eigenen Beobachtungen bringe ich eine Gesamtbeschreibung der das letzte Stadium der embryonalen Entwicklung illustrierenden Ab-

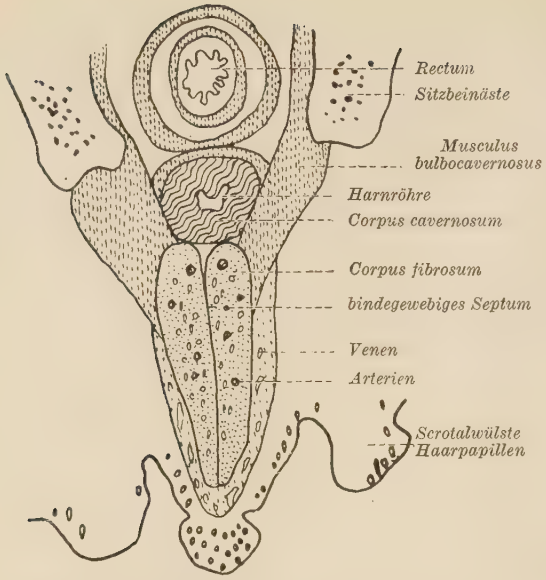

Abb. 31. Frontalschnitt durch den Genitalapparat eines 28 tägigen männlichen Kaninchenembryos.

bildungen. Dabei wird es sich herausstellen, daß mit dem 28. Tage der embryonalen Entwicklung alles das angelegt ist, was nur in vollendeter Form am erwachsenen Männchen im Teil 3 A meiner Arbeit geschildert wurde.

Beim geburtsreifen Männchen erheben sich auf dem Beckenabfall in sagittaler Richtung hintereinander angeordnet 2 kleine Hügelchen (s. Abb. 30). Ihre Begrenzung bilden seitlich die Extremitäten, umbilical der Nabel und caudal der Schwanzansatz. Beide Erhebungen, Penis und Afteröffnung, sind lateral durch eine Nische äußerlich getrennt, median durch den Damm verbunden.

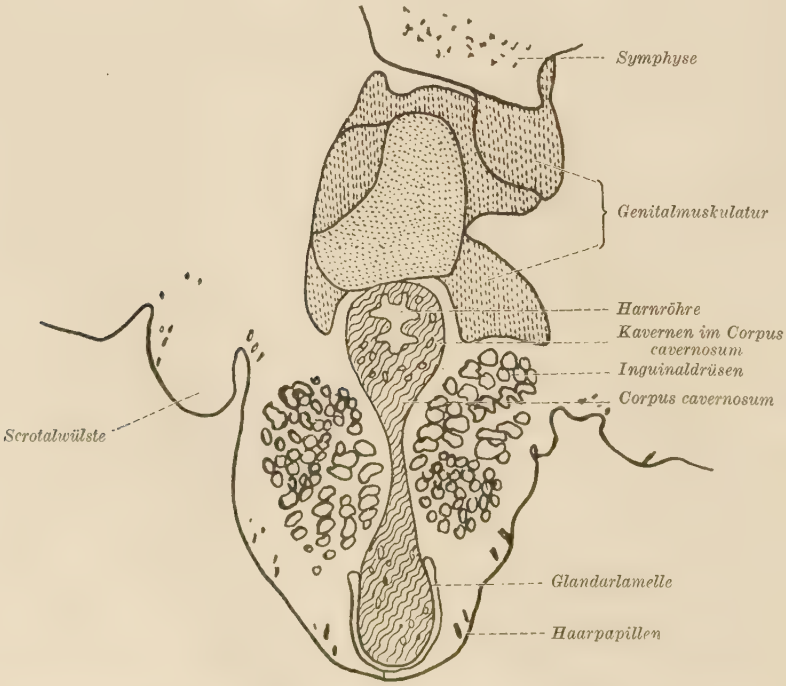

Abb. 32. Frontalschnitt durch den Penis eines 28 tägigen männlichen Kaninchenembryos.

Am Penis lateral entlang und umbilical diesen sichelförmig umgreifend verlaufen die Scrotalwülste, die jedoch durch ihre geringe Höhe gegenüber den beiden Erhebungen kaum in Erscheinung treten (Abb. 30, 31, 32).

Am männlichen Glied unterscheiden wir Wurzel, Schaft und freien Teil (Pars libera penis). Eine eigentliche Glans ist beim Kaninchen nicht vorhanden, vielmehr eine Pars libera penis. *Gerhardt* hat auf Grund seiner Studien den Ausdruck „Glans" als berechtigt erachtet, wenn es sich um eine terminale Ausbildung eines cutanen Schwellkörpers handelt, der mit dem Corpus cavernosum in Verbindung steht und eine deutlich am Collum penis abgesetzte Anschwellung zeigt (Mensch, Fledermäuse). So schreibt er in seiner Schrift: „Der gegenwärtige Stand der Kenntnisse von den Kopulationsorganen der Wirbeltiere, insbesondere der Amnioten" auf S. 363: „Bei den duplicidentaten Nagern, zu denen Hase und Kaninchen gehören, fehlt eine deutliche Glans!" Weiter heißt es auf S. 343: „Am terminalen Teil des Penis finden wir bei sehr vielen, den verschiedensten Ordnungen angehörenden Säugetieren eine kavernöse Anschwellung, die seit ältester Zeit beim Menschen und außerdem in der Veterinäranatomie als Eichel, Glans penis bezeichnet wird.

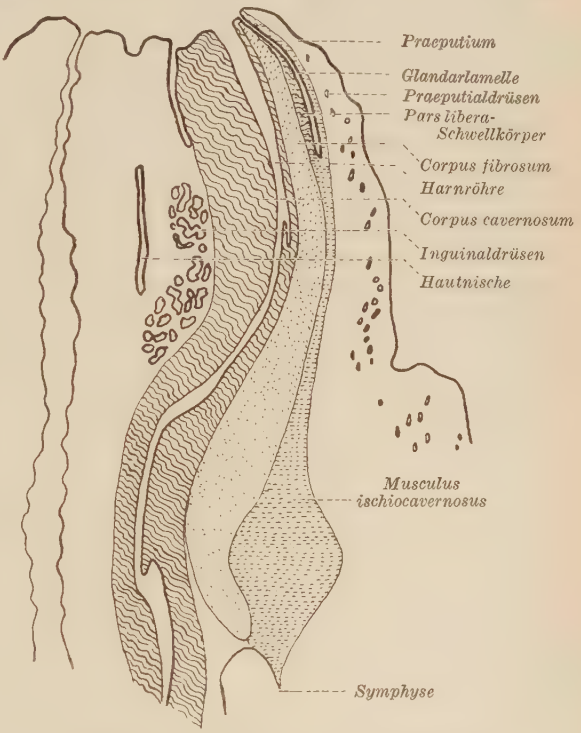

Abb. 33. Sagittalschnitt durch den Penis eines 28 tägigen männlichen Kaninchenembryos.

Bei einer ganzen Reihe von Säugetieren, z. B. den Artiodactylen unter den Huftieren, den Duplicidentaten unter den Nagetieren, den Cetaceen, den Feliden unter den Carnivoren, fehlt eine Anschwellung. Wenn man für dieses Gebilde den Namen „Glans" beibehalten will — und es liegt wohl kaum ein zwingender Gegengrund vor —, so wird man logischerweise zu dem Schluß kommen, daß manchen Säugetieren die Glans penis fehlt."

Die Wurzel beginnt mit den beiden am Sitzbein angehefteten Schenkeln des fibrösen Schwellkörpers und den zwischen den Schenkeln gelegenen Bulbus urethrae, dem Anfangsstück des die Harnröhre umfassenden kavernösen Schwellkörpers, der nach hinten bis zum Sphincter ani reicht. Diese 3 Teile, die beiden fibrösen Schwellkörperschenkel und das Corpus cavernosum bilden im weiteren Verlauf den Penisschaft (Abb. 33).

Die Pars libera penis, die etwa die Hälfte der Gesamtlänge ausmacht, ist proximal durch das Collum penis vom Schaft getrennt. Auf ihrer ventralen, dem After zugekehrten Seite entlang verläuft die Crista perineophallica (Raphe, Naht), die distal das Orificium urethrae, proximal das Collum penis als Begrenzung hat. An der Spitze der Pars libera findet sich die sagittal-spaltförmige Öffnung der Harnröhre (Abb. 30 und 33). Nach außen ist die Pars libera begrenzt vom Praeputium, das durch die Glandarlamelle mit ihr (Pars libera) verbunden ist (Abb. 30, 32, 33).

Das Praeputium wiederum ist durch das Frenulum am distalen Schaftende befestigt, das die Entblößung des Penis über die Pars libera hinaus am Collum penis in proximaler Richtung verhindert.

Den größten Teil des Penis machen die Schwellkörper aus, der fibröse und der kavernöse, von denen der erstere vor allem Stützgerüst des Begattungsorgans ist. Der kavernöse Schwellkörper ist mehr Hülle der durch den Penis axial verlaufenden Harnröhre, die er bis zum Blasenmund ringförmig umgibt; Abb. 33 veranschaulicht die Lage der Schwellkörper zueinander und ihre Ausdehnung im Penis. Der fibröse Schwellkörper beginnt mit 2 Schenkeln an den Sitzbeinästen und verjüngt sich allmählich, um im disto-dorsalen Penisende zu enden. In ihrem ganzen Verlauf liegen die beiden Schenkel, die durch ein Septum voneinander getrennt sind, nebeneinander (s. Abb. 31). Im fibrösen Schwellkörper selbst liegen unzählige Kavernen regellos durcheinander, die nach ihrer Form und Wandstärke in Arterien und Venen zu trennen sind (Abb. 31). In der Tiefe sind die Gefäße stärker entwickelt, während sie nach der Peripherie zu sich in feine Verästelungen verzweigen.

Die vom Rückenmark kommenden Spinalganglien treten vorwiegend in die Schwellkörper ein und verzweigen sich hier besonders im distalen Ende, in der Pars libera.

Der kavernöse Schwellkörper übertrifft an Länge den fibrösen, ist aber nicht im entferntesten so mächtig wie dieser und ist auch weniger Stützgerüst. Als verstärkte Umkleidung der Harnröhre, die er bis zum Blasenmund umhüllt, zeigt er in seinem Inneren eine ähnliche Struktur wie der fibröse Schwellkörper und ist ebenfalls stark kavernös. Jede der genannten Schwellkörperarten ist umgeben von einer bindegewebigen Hülle, der Tunica albuginea. Die proximale Begrenzung der Schwellkörper bilden Muskeln, die teils als Stütze, teils als Befestigung und Bindeglied der Schwellkörper an das starre Skelett dienen.

Von den in Frage kommenden Muskeln wären zu nennen: Der Musculus ischio cavernosus, der Musculus bulbo-cavernosus und der Musculus sphincter ani externus. Vielfach bestehen gewisse Beziehungen dieser Muskeln zum Rectum, was sich aus der gemeinsamen Abstammung von Genitaltractus und Rectum erklären läßt.

Axial den Penis durchzieht die Harnröhre, die sich im Beckenbereich S-förmig um die Symphyse herumschlägt. Auf dem Querschnitt ist sie distal-sagittal spaltförmig, im Schaftbereich gefaltet und im Beckenbereich sichelförmig mit dorsal gerichteter Konvexität. Sie mündet beim 28tägigen männlichen Embryo indirekt durch den Praeputialgang, der sich im postembryonalen Leben noch etwas distal verlängert, ins Freie.

Zu beiden Seiten der Harnröhre, aber außerhalb des Corpus cavernosum, liegen starke Drüsenpartien. Wohl kaum ein Organ im tierischen Körper ist so stark mit Drüsen ausgerüstet, wie gerade der Genitalapparat. Im ganzen Penisverlauf, vom Praeputium bis zum Blasenmund, entsenden Drüsen ihre Sekrete in die Harnröhre. Bis auf die Hoden, die rein der Spermiogenese dienen, produzieren die Genitaldrüsen alle Sekrete, die bei der Kopulation die Wegsamkeit der Harnröhre erhöhen. So finden sich im Praeputium die Praeputialdrüsen, Talgdrüsen, die ein für die Art charakteristisches Sekret erzeugen, das vielleicht für das Weibchen als sexuelles Reizmittel in Frage kommt. Lateral der Harnröhre im Penisschaft liegen die traubenförmigen Inguinaldrüsen, die gegen das Becken allmählich dorsalwärts verstreichen (s. Abb. 30, 32, 33). Die Hauptmasse der Genitalanhangsdrüsen liegt im Becken, und zwar am weitesten distal die Cowperschen Drüsen, dann folgen die zweilappige Prostata und schließlich die Samenblasen.

Die Hoden liegen noch in der Leibeshöhle und wandern erst im postembryonalen Leben auf dem Wege durch den Leistenkanal zu ihrem Bestimmungsort, den Scrotalsäcken, denen äußerlich die Scrotalwülste entsprechen.

Aus dieser Schilderung geht hervor, daß beim männlichen Kaninchen mit der Geburt am Genitalapparat alle Organe schon deutlich gesondert angelegt sind, die man nur in vollendeter Form am erwachsenen männlichen Tier vorfindet.

IV. Zusammenfassende Darstellung und Vergleichung der eigenen Beobachtungen mit denen anderer Autoren.

1. Die Gestaltung des Höckers.

A. Eigene Beobachtungen am Kaninchen.

Am Abdomen zwischen Nabel und Schwanzwurzel beginnt mit dem 13. Tage sich eine flache Vorwölbung herauszumodellieren, die am 15. Tage sich soweit entwickelt hat, daß man ihre Form mit der einer dreiseitigen Pyramide vergleichen kann. Die eine Seite, die breiteste, ist caudalwärts, die beiden anderen sind kranialwärts gerichtet und stoßen in einer stumpfen medianen Kante zusammen. Erstere ist in der Medianebene bedeutend länger als die kraniale Seite. Der apikale Teil des Höckers beginnt sich säulenförmig auszuziehen und kann am 16. Tage in Schaft und Pars libera unterschieden werden. Im Inneren des Höckers wird zu dieser Zeit die Kloake durch das Septum urorectale in den Sinus urogenitalis und das dorsal von diesem gelegene Rectum geteilt, so daß wir künftig nicht mehr von einem Kloakenhöcker sprechen, sondern vom Genito perineal-Höcker oder kurz Höcker. Das die Pars libera vom Schaft trennende Collum penis prägt sich deutlicher aus. Am 17. und 18. Tage flacht sich auf der caudalen Höckerseite ein Gebiet ab, die Regio perineophallica, wodurch das bislang im Höcker gelegene Rectum mit aus diesem verlagert wird.

Im weiteren Verlauf der Höckerentwicklung wird es sich herausstellen, daß die kraniale Seite die caudale an Länge stark überflügelt, bis sie am Schluß der embryonalen Entwicklung ungefähr die vierfache Länge der letzteren, die

dann kaum noch als selbständige Seite angesehen werden kann, ausmacht. Vom 20. Tage der embryonalen Entwicklung ab hat es den Anschein, als ob der Höcker sich wieder verkürzte, und zwar wird diese Erscheinung dadurch herbeigeführt, daß Mesodermmassen einerseits die kraniale Seite plumper gestalten, andererseits die caudale Seite verkürzen, indem sie an der Facies urethralis die After- und Dammregion emporschieben. Durch weiteres Fortschreiten der eben genannten Erscheinungen entsteht zwischen Schwanz und Nabel ein 8 förmiges Gebilde, das in der umbilicalen Hälfte den Penis, in der caudalen die Afterhebung vorstellt. Beide Höcker sind durch einen für das Kaninchen kurzen Damm getrennt.

Ungefähr mit der Geburt sind in Bezug auf Richtung und Längenverhältnisse zwischen Dorsum und Facies urethralis am Höcker der definitive Entwicklungszustand erreicht.

B. Beobachtungen anderer Autoren über die Gestaltung des Höckers und vergleichende Betrachtungen dieser mit den eigenen Ergebnissen.

Das erste Auftreten des Kloakenhöckers geschieht, wie die Autoren berichten, in derselben Weise und an demselben Ort, wie es beim Kaninchen beschrieben wurde. Zunächst soll auf *Henneberg* verwiesen werden, der hinsichtlich des ersten Auftretens des Höckers und dessen Gestaltung an seinen Rattenembryonen dieselben Beobachtungen machte, wie wir sie im Stadium I = 12tägige Embryonen geschildert haben. *Hennebergs* späteren Stadien hingegen zeigten, wie der Höcker der Rattenembryonen, im Gegensatz zu dem der Kaninchen, immer weiter von der Afteröffnung wegrückte und auch schließlich eine ganz andere Richtung annahm, eine Erscheinung, die uns bei Tierarten mit langem Damm noch des öfteren begegnen wird.

Schwarztraubers und *Böhms* Schaf- und Schweineembryonen zeigten dasselbe Bild, wie *Henneberg* es eingehend bei seinen Rattenembryonen geschildert hat.

Die von mir im Stadium VII = 18tägige Embryonen geschilderte Tatsache, daß vom Höcker basal sich ein Gebiet abtrenne, die Regio perineophallica, ist auch bei den meisten Säugern beobachtet worden, so daß sie als eine verbreitete Erscheinung angesehen werden kann.

Fleischmann (1902) gibt an, daß bei Embryonen von Fuchs und Katze die schmalgezogene Afterlippe immer mehr in die gekrümmte Fläche der ventralen Rumpfwand hineingerückt wird. So entsteht das caudale Lippenfeld (S. 663).

Schwarztrauber sah bei Schwein und Schaf die Abgliederung des Afterdammplateaus von der Urallippe (S. 55).

Böhm schreibt vom Schaf: „Nachdem die Trennung des Analrohres von der Uralplatte erfolgt ist, differenziert sich die Afterlippe in eine flache basale Zone, das Afterdammplateau und den vorstehenden zylindrischen Gipfel- oder Phaluszapfen“ (S. 271).

Gruber fand bei Cavia cobaya: „Bis zum 28. Tage hat die Afterlippe an Größe zugenommen und eine wichtige Veränderung erfahren, insofern, als ungefähr der 3. Teil ihres caudalen Abfalles stumpfwinklig abgeknickt wurde, um das Afterdammplateau zu bilden“ (S. 12).

Dürbeck beobachtete bei der Katze die Gliederung der Urallippe in den kleinen Phallus und den kurzen Damm (S. 560).

Terminologie = der Begriff Phallus.

Nach *Henneberg* bleibt nach Abtrennung der Regio perineophallica der Genitalhöcker, Phalluszapfen oder einfach Phallus, über, welcher Ausdrucksweise ich mich in meinen Ausführungen bedient habe.

Fleischmann (1902, S. 540) und seine Schüler benutzen den von *Gegenbaur* vorgeschlagenen Terminus *Phallus*. Zuerst versteht *Fleischmann* unter Phallus (S. 664) beim Säuger nur die Glans penis in seinem Sinne. „Mangels vergleichender morphologischer Studien", sagt er, „hat man bisher den Phallus der Säugetiere verkannt und ihn mit einem falschen Namen, nämlich der Glans penis, belegt. Es kann aber keinem Zweifel unterliegen, daß die Glans der wahre Phallus der Säugetiere und durchaus homolog dem Phallus der Vögel ist." Nur den über das Orificium urethrae vorspringenden, fingerförmigen Fortsatz — wie ihn nach seiner Auffassung ein Embryo der Hauskatze zeigt — spricht er als Phalluszapfen an. In allen folgenden Arbeiten gilt aber für *Fleischmann* und seine Schüler die auch von *Henneberg* angenommene Definition: „Der Phallus der Säuger stellt den Lippengipfel der Afterlippe nach Abgliederung des Afterdammplateaus vor" (1907, S. 597). Unter Berücksichtigung der angeführten Tatsachen können nach *Henneberg* (1918, S. 291) folgende Sätze aufgestellt werden: „Der Phallus der männlichen und weiblichen Säuger sind homologe Gebilde. Die weitaus häufigste Form des männlichen Phallus besteht aus einem längeren oder kürzeren, von einem Kanal der Harnsamenröhre durchbohrten Zapfen."

Benennung der einzelnen Teile des Phallus.

Am ausgebildeten Phallus unterscheidet man eine Pars libera s. mobilis und eine Pars fixa s. occulta. Beide Abschnitte sind auch bei dem sich entwickelnden Organ unterscheidbar. Das Gebilde, das bislang Genitalhöcker oder Phalluszapfen genannt wurde, stellt die Pars libera des Phallus vor. Der Kürze wegen schließen wir uns der Ausdrucksweise *Hennebergs* an, indem wir einfach nur vom Phallus reden.

Waldeyer (S. 355) unterscheidet am Penis 2 Hautabschnitte, die Wurzel = Radixpenis und den Schaft = Corpus penis. Das distale Ende bildet die Glans = bei uns Pars libera. Eine andere Anschauung findet sich bei *Rauber-Kopsch* (Bd. 4, S. 343), worauf nur der zwischen Radix und Glans liegende Teil den Körper oder Schaft der Rute vorstellt, die Glans also als ein 3. Teil des Penis aufgefaßt wird.

Henneberg unterscheidet Radix und Corpus. Nach der Auffassung dieses Autors reicht die Wurzel nur bis zur Vereinigungsstelle der beiden Corpora fibrosa mit dem Corpus cavernosum. Am Corpus kann das apikale Ende sich deutlicher absetzen, also eine Glans (Pars libera) vorstellen. In diesem Fall gliedert sich der Körper in Schaft und Glans (Pars libera).

Die Weiterentwicklung der Pars fixa phalli.

Bei Kaninchenembryonen stellt am 18. Tage nach Abgrenzung der Regio perineophallica der übrig bleibende Teil des Kloakenhöckers den Genitalhöcker vor, während sich in der Regio perineophallica die Pars fixa phalli ausbildet.

Bei vielen Formen wächst im männlichen Geschlecht die Pars fixa zugleich mit der Regio perineophallica beträchtlich in die Länge. *Fleischmann* und seine Schüler weisen zu wiederholten Malen darauf hin.

Felix äußert sich zu dieser Frage in folgender Weise: „Bei dem Längenwachstum bleibt die Pars libera (Höcker) unverändert, die Pars fixa phalli hingegen wird enorm vergrößert (S. 938)."

Weitere Differenzierung des Höckers.

Eine weitere Differenzierung konnte an unseren Präparaten nicht festgestellt werden, wohl aber soll dies nach der Schilderung der Autoren bei anderen Säugern der Fall sein.

Fleischmann nennt als weiteres Produkt der Urallippe der Säuger den Umbilicalwulst (1907, S. 597).

Schwarztrauber läßt aus der Urallippe hervorgehen alle Regionen, welche die menschliche Anatomie als Regio analis, perinealis, pubica umbilicalis aufzählt (1904, S. 29).

Felix fand beim Menschen eine weitere Differenzierung des Kloakenhöckers. Auf S. 923 sagt er: „Auf diesem Kloakenhöcker wird das Geschlechtsglied, der Phallus, aufgesetzt, wie man einen Turm auf einem Hügel aufbaut. Die Phallusbasis kommt dabei auf dem Kloakenhöcker exzentrisch zu liegen, sie nimmt den ganzen analen und einen Teil des rechten und linken Abfalles derselben ein. Der Kloakenhöcker wird dadurch in die fast kreisförmige Phallusbasis und den halbmondförmigen Geschlechtswulst, das Tuberculum genitale, geteilt. Der Geschlechtswulst stellt also ursprünglich ein unpaares Gebilde dar, das kranial am Phallus liegt und ihn nur noch auf den beiden Seiten umfaßt; aus ihm gehen später die paarigen Geschlechtswülste hervor."

Diese von *Felix* aufgestellte Behauptung scheint mir sehr zweifelhaft und der Nachprüfung zu bedürfen. Nach meinen Untersuchungen am Kaninchen gehen die Geschlechtswülste nicht aus der Masse des Kloakenhöckers hervor, vielmehr sind sie als eine gänzlich für sich neue Bildung aufzufassen, was übrigens einige Forscher an menschlichen Embryonen auch schon festgestellt haben.

2. Die Kloake.

A. Eigene Beobachtungen am Kaninchen.

Mit der Höhenzunahme des Kloakenhöckers gewinnt auch die Kloake an Ausdehnung (Stadium III und IV — 14 und 15tägige Embryonen). Die Kloakenplatte erstreckt sich zu dieser Zeit nur noch bis zu einem Viertel der Länge der kranialen Kante und hat durch Aneinanderlagerung der Wände an Höhe zugenommen. In den nächsten Stadien verschwindet sie gänzlich von der kranialen Seite und beschränkt sich nur noch auf die caudale. — Vom Beckenrande wuchern Mesodermmassen, das sog. Septum urorectale, caudal in den Höcker, so daß bei fortschreitendem Vorwärtsdrängen des Septums im Stadium V und VI — 16 und 17tägige Embryonen — die Kloake in Sinus urogenitalis und Rectum geteilt wird. Die Kloake und Kloakenplatte liegen dann, sich von der Basis bis zur Spitze des Höckers erstreckend, median in der caudalen Längshälfte des Höckers. Der ganze übrige Höcker besteht aus jugendlichem Bindegewebe, das sich also

auch rechts und links von jenen Teilen findet. Die Kloakenplatte ist ziemlich hoch, wird apikal niedriger und geht schließlich in Gestalt einer flachen Platte in die Epidermis des Höckerepithels über.

Die Teilung der Kloake.

Bei dem Stadium II und III — 13 und 14tägige Embryonen — beobachtete ich, wie zwischen dem kranial aus der Kloake ausgesproßten Sinus urogenitalis und dem Darm eine Mesodermmasse entstand, deren bereits erwähntes Vordrängen letzten Endes die Aufteilung der Kloake zur Folge hatte. Jene Mesodermmasse wird von den Autoren verschieden bezeichnet, z. B. als frontale Scheidewand, als Darmsattel, als Septum urorectale; letztere Bezeichnung habe ich in meinen Ausführungen angewendet.

Wie die Quer- und Längsschnitte zeigen, ist das Septum urorectale dorsal und ventral vom Rectum und Sinus urogenitalis begrenzt; im übrigen geht es ohne jede Grenze in das allgemeine Mesoderm dieser Gegend über. Von oben her erstreckt sich das Cölom in das Septum urorectale. Im weiteren Verlauf nimmt das Septum stark an Länge und Dicke zu in Richtung nach der Schwanznische. Durch diesen Vorgang werden natürlich auch Rectum und Sinus urogenitalis verlängert, der caudale Abschnitt der Kloake aber, der augenblicklich noch die Verbindung der beiden Kanäle, Rectum und Sinus urogenitalis, darstellt, wird im Stadium III = 14tägige Embryonen, sichtlich verengt und stellt zu dieser Zeit ein feines Rohr dar, das *Analrohr Fleischmanns.*

Tourneux benannte dieses Gebilde *Vestibule anal, Reichel Kloakengang, Fleischmann* und seine Schüler Analrohr, welche Ausdrucksweise *Henneberg* für seine Ausführungen gewählt hatte.

Im Stadium IV und V = 15 und 16tägige Embryonen ist beim Kaninchen die definitive Teilung der Kloake erfolgt und das Analrohr als solches verschwunden. Damit ist die Kloake und Kloakenplatte in Urogenitalplatte mit Sinus urogenitalis einerseits und Enddarm mit Analplatte und der zwischen beiden gelegenen Lamina perineophallica geteilt. Durch mediane Spaltung der Analplatte entsteht die Afteröffnung.

B. Beobachtungen anderer Autoren.

Die Teilung der Kloake durch mediane Verschmelzung seitlicher Falten.

Die von *Rathke* aufgestellte Lehre, daß die Teilung der Kloake durch mediane Verschmelzung seitlicher Falten herbeigeführt werde, wurde von *Reichel* (S. 34) für das Schwein als gültig angenommen.

Retterer hielt auch noch 1905 für das Kaninchen, Cavia cobaya, den Hund und das Schwein (S. 1040) an diesem Modus fest. — Das Vorhandensein von seitlichen Falten ist vor allem von *Fleischmann* und seinen Schülern bestritten worden. Auch für die Ratte, meint *Henneberg*, kommt dieser Teilungsmodus nicht in Betracht.

Teilung der Kloake durch Caudalwärtswachsen eines frontalen Septums.

Bei Cavia geht nach *Keibel* (1893) jene frontal gestellte Scheidewand aus dem Zusammentreffen zweier lateraler Falten hervor (S. 548). Eine ähnliche

Auffassung äußert dann auch *Tourneux* (1894). Der untere Rand des Repli perineal sei konkav und hierdurch entständen 2 pfeilartige Bildungen, die eben als Seitenfalten beschrieben worden seien. *Felix* (S. 848) schildert die Vorgänge in folgender Weise: „Die Teilung kommt dadurch zustande, daß die Einsattelung zwischen der Kloakenmündung des Darmes und der Allantois wie eine Scheidewand von oben her in die Lichtungen der Kloake parallel der dorsalen Wand herabwächst; wir bezeichnen diese Scheidewand mit Septum urorectale. Der untere Rand des Septum urorectale stellt keine gerade, sondern eine Bogenlinie dar, weil er an den Seitenwänden der Kloake schneller als in der Mitte herabwächst. Man bekommt deswegen am unteren Ende des Septum den Eindruck von 2 seitlichen Falten, plicae urectales, die sich in der Mittellinie vereinigen und so das unpaare Septum bilden. Da aber in der Mitte das Septum niemals eine Nahtlinie, wie sie sonst bei Vereinigung von Falten erscheint, sichtbar ist, so ist die Vorstellung des Septum als unpaare Scheidewand richtiger. Die Stelle, wo im Innern das Septum herabwächst, markiert sich an der Außenseite der Kloakenwand als Furche oder gar als leichte Kante, *Keibel* (1896)."

„Weiter wachsend (S. 849) gelangt das Septum urorectale in die Nähe der Kloakenmembran und teilt so die Kloake fast vollständig in Mastdarm und Kloakenrest auf bis auf eine kleine Verbindungsstelle zwischen beiden unmittelbar oberhalb der Kloakenmembran." Diese Kommunikationsstelle — vgl. Abb. 603 bei *Felix* — bezeichnet man als *Kloakengang* (*Reichel* 1893). Das Septum urorectale durchwächst ihn und verschmilzt mit der Kloakenmembran, die hierdurch in die Anal- und Urogenitalmembran geteilt wird. Die Verhältnisse beim Menschen stimmen nach *Henneberg* mit denen der Ratte überein.

Henneberg bemerkt zu dieser Schilderung, „daß seitlich von dem Kloakengang bereits dem Ektoderm anliegendes Bindegewebe vorhanden sei, und daß das median gelegene Bindegewebe zwischen Rectum und Sinus urogenitalis auch jetzt noch nicht das Ektoderm erreicht, sondern den lumenlosen Rest des entodermalen Kloakenganges berührt". Da wir bei unseren eingehenden Untersuchungen in bezug auf das Septum bei den hierfür in Frage kommenden Stadien dasselbe Bild sahen wie *Henneberg*, später aber die Mesodermzellen das Septum dicht unter der Ektodermschicht fanden, so glaube ich, daß *Henneberg* nicht bis zum definitiven Abschluß diesen Bildungsvorgang genau beobachtet hat.

Nach *Levis* (S. 312) wird beim Menschen der ventrale Teil der Kloake von dem dorsalen getrennt, augenscheinlich durch das Caudalwärtswachsen des genannten Bindegewebes zu einem engen Gang, dem sog. Kloakengang. Schließlich verschmelzen die Wände dieses Ganges miteinander und die Verbindung zwischen Darm und Allantois hat aufgehört. „Das Bindegewebe zwischen Rectum und Sinus urogenitalis bildet dort, wo es das Ektoderm erreicht, den primitiven Damm."

Teilung der Kloake durch Bildung eines Analrohrs und Zerreißung desselben.

Nach *Schwarztrauber* ist bei jungen Embryonen von Schaf und Schwein das Rectum durch einen dorsal gerichteten Ausläufer des Urodäums mit dem letzteren verbunden (S. 27). Dieses Verbindungsstück nennt er Analrohr des Urodäums. — „Das Analrohr wird durch das Mesoderm hindurch an das Epithel des caudalen

Lippenabfalls verlagert, dann von der Urogenitalplatte losgelöst; es zerreißt (1906, S. 65), um dem Rectum als Endstück zu verbleiben (1904, S. 36), womit die Teilung der Kloake vollzogen ist." Vergegenwärtigen wir uns die beim Kaninchen in dieser Periode geschilderten Vorgänge, dann sehen wir, daß wir beim Kaninchen eine fast identische Bildung mit *Schwarztraubers* Analrohr vor uns haben.

Teilung der Kloake durch komplizierte Modellierungsvorgänge.

Dimpfl nimmt an, daß bei der Teilung der Kloake von Cavia verschiedene Vorgänge zusammenwirken, so erstens „die Verengerung des Uralsinus zwischen dem 20. bis 21. Tage, wodurch der Sattel gegen das Ektoderm gesenkt wird" (S. 54).

Meines Erachtens kann diese Verengerung keine große Rolle spielen. Beim Kaninchen und auch bei *Hennebergs* Rattenembryonen kommt diese dorsoventrale Verengerung gar nicht in Betracht. Weiter nennt *Dimpfl* (S. 54) die allseitige Verengerung des Analrohrs als weiteren Entwicklungsfortschritt bei der Kloakenteilung. Hierzu bemerkt *Henneberg* (1918, S. 307), daß die Verengerung des Analrohrs in transversaler Richtung nicht auf die Annäherung des Darmsattels einwirken könne, sondern nur die Verengerung in kranio-caudaler Richtung, welche Tatsache ich bei meinen Untersuchungen am Kaninchen bestätigt gefunden habe.

Dimpfl faßt seine Betrachtungen auf S. 58 dahin zusammen, daß die Teilung der Kloake das Schlußresultat sehr komplizierter Modellierungsvorgänge in der postumbilicalen Zone des Rumpfes, welche er noch nicht vollständig erkannt habe, sei. Das Wesen des Teilungsvorganges werde durch die Annahme von 2 Trennungsfalten oder einer frontalen Scheidewand nicht erschöpft.

Dimpfl mißt also entgegen unserer Anschauung dem Mesoderm keine Bedeutung bei, vielmehr macht er Momente für die Teilung verantwortlich, die mir auf Grund des reichlich zur Verfügung stehenden Untersuchungsmaterials an Kaninchenembryonen höchst fraglich erscheinen. Ich will nicht in Abrede stellen, daß zur Zeit der Kloakenteilung gewisse Formveränderungen hier vor sich gehen; daß diese aber auf die Teilung der Kloake einen Einfluß ausüben sollen, halte ich, wie gesagt, für sehr fraglich. Nach *Dimpfls* Auffassung verhält sich also das Mesoderm völlig passiv. Nun steht aber das Mesoderm, das Septum urorectale, mit dem übrigen Mesoderm in naher Beziehung und stellt mit diesem ein einheitliches Gebilde vor. Es muß demnach ohne weiteres einleuchten, daß das Septum jede Bewegung des ihm benachbarten Mesoderms mitmachen muß!

In seiner Auffassung wird *Dimpfl* von *Fleischmann* bestärkt, der ebenfalls die Wirksamkeit des Septum nicht gelten läßt. Wie hartnäckig *Dimpfl* an seiner Meinung festhält, geht aus folgendem Satz hervor (S. 52): „Ich bestreite sogar schlechterdings die Anwesenheit einer frontalen Scheidewand, welche gegen die Kloakenmembran heranrücken und die Höhle des Urodäums in einen Harnblasen- und Darmteil trennen soll." In seinem Schlußwort (1907, S. 580) sagt *Fleischmann*: „Nicht 2 Seitenkulissen oder eine frontale Scheidewand, sondern eine sehr komplizierte Modellierung des Urodäums führt zur definitiven Spaltung". An einer anderen Stelle hingegen finden wir wieder eine andere Auffassung *Fleischmanns*. So heißt es in seinem Band (1906, S. 70): „Enddarm

und Sinus urogenitalis sind bei Schafembryonen durch Mesodermmassen geschieden. Man kann sagen, daß ein mesodermales Septum urogenitale besteht und an die rechte und linke Ektodermflanke der Afterlippe grenzt".

Von einer seitlichen Begrenzung habe ich bei meinen Präparaten nichts konstatieren können, vielmehr geht das Mesoderm ohne Grenze in das ihm benachbarte über, eine Tatsache, die wir bei *Hennebergs* Schilderung von Rattenembryonen bestätigt finden.

Teilung der Kloake als Folge der Ausbildung der Kloake.

Nach *Andersson* ist die Teilung der Kloake die Folge von der Ausbildung des Kloakenhöckers und dem Hineinrücken der Kloake in denselben (S. 52). „Der Anourogenitalhöcker", sagt er, „fängt nun infolge eines lebhaften Wachstums des postumbilicalen Mesoderms an, sich über die ventrale Fläche zu erheben. Hierbei hat es eben den Anschein, als halte die Kloake mit den übrigen Teilen nicht gleichen Schritt."

„Dies Verhalten hat zur Folge, daß auch der mesodermale Sattel, der wie das übrige Mesoderm im Anwachsen begriffen ist, tiefer in den oralen Kloakenteil eindringt und die Mündungen der Wolffschen Gänge erreicht". „Bald wird indessen der ventrale Kloakenteil von dem anwachsenden ventralen Meso- und Ektoderm mit gezogen, während die dorsale Partie ihren ursprünglichen Platz besser bewahrt, obschon auch sie ein Stück ventralwärts gerichtet ist. Diese Veränderung der gegenseitigen Lage des ventralen und dorsalen Kloakenteils mag begreiflicherweise auch die Lage der oralen Wand oder des entodermalen Darmsattels verändern, der ebenfalls mehr caudal und ventral rückt." Auf S. 53 sagt er: „Bei der Ausstülpung und Verschiebung der ventralen Kloakenpartie nach auswärts und rückwärts geht die frontale Wand natürlich teilweise mit". „Der ganze Teilungsprozeß besteht darin, daß die ursprüngliche Kloakenhöhle aus ihrer Lage innerhalb des Körpers in eine außerhalb desselben ausgestülpt worden ist (S. 54). Diese Veränderung der Lage wird durch die Bildung des Höckers bedingt und hat mit Notwendigkeit das Caudalwärtsrücken des Darmsattels zur Folge, ohne daß dieser außer zu einem unerheblichen Teil ganz zu Anfang des Prozesses in die Kloake hineinzuwachsen braucht."

Daß das Mesoderm des Darmsattels schließlich bis an das Ektoderm herandringt, geschieht nach *Andersson* (S. 55) in der Weise, daß die Kloakenplatte an dieser Stelle „resorbiert wird und dem immer mehr nach hinten rückenden mesodermalen Sattel Platz macht".

Gegen diese Auffassung *Anderssons*, daß der ventrale Kloakenteil bei der Bildung des Kloakenhöckers in diesen hinein mitgezogen würde, wendet sich *Henneberg*, dem dieselben Untersuchungsobjekte vorgelegen haben, mit aller Entschiedenheit. Dieser Autor meint, daß der ventrale Teil der Kloake vielmehr auswachse und mit dem wachsenden Kloakenhöcker in die Länge wachse.

Andersson hat für die Teilung der Kloake als Folge der Ausbildung des Kloakenhöckers noch verschiedene Momente angeführt, die jedoch von *Henneberg* (Bd. 1918, S. 313f.) in klarer Form widerlegt sind und als abgetan angesehen werden können, so daß ich von einer eingehenden Wiedergabe der *Andersson*schen Beobachtungen absehen kann.

3. Bildung der Regio perineophallica und des Perineums.

A. Eigene Beobachtungen am Kaninchen.

Stadium VII — 18tägige Embryonen — ließ beim Kaninchen am basalen Teil des Höckers eine deutliche Abgrenzung erkennen, die wir mit Regio perineophallica bezeichneten. Ein medianer, seitlich nicht begrenzter Streifen stellt den Damm (Perineum) vor. Die hintere Grenze bildet der After, die vordere die kleine Sinusöffnung. Während man bei den männlichen Tieren der meisten Säuger ein beträchtliches Längenwachstum des Dammes beobachten kann, ist dies bei den männlichen Kaninchenembryonen nicht der Fall, vielmehr ist der für beide Geschlechter kurze Damm als ein für die Art typisches Merkmal anzusehen. Beim geburtsreifen Männchen zeigt der Damm die Länge von 1 mm, beim Weibchen die von etwa $^{8}/_{10}$ mm. Es leuchtet ohne weiteres ein, daß diese geringe Entfernungsdifferenz, im Gegensatz zu dem bei den meisten männlichen Säugern üblichen langen Damm, keinen genauen Anhalt für die Geschlechtsdifferenzierung beim Kaninchen bietet, ein Umstand, der sogar bei erwachsenen Tieren noch leicht zu Fehldiagnosen führen kann. Die in erster Zeit viel genannte Medianrinne wird in späteren Stadien zum Sulcus phallicus, der dem äußeren Rand der Lamina perineophallica entspricht.

Terminologie. Definition: Regio perineophallica.

Wir sahen, wie aus der Hauptmasse des Kloakenhöckers sich der Genitalhöcker bildete, während aus seinem basalen Teil auf der Facies urethralis ein kleines Gebiet vom Kloakenhöcker abgetrennt wurde, das die Autoren verschieden benannten.

B. Beobachtungen anderer Autoren.

Fleischmann nennt dies neue Gebiet *Afterdammfeld*, *Andersson* = *Damm*, *Henneberg* = *Regio perineophallica*.

Unter Regio perineophallica versteht *Henneberg* (1918, S. 319): „die Strecke der Abdomenfläche, in der die Pars fixa phalli verläuft. Diese Strecke reicht von dem Hinterrand der Symphyse bis zur Basis der Pars libera. Sie kann, man denke an das männliche Glied, eine sehr bedeutende Länge haben."

Beim Menschen und auch bei den meisten Säugern liegen zu beiden Seiten der Regio perineophallica die Scrotalanlagen. Beim Kaninchen nun sind diese gänzlich herausgerückt aus dem Bereich der Regio perineophallica weit kranialwärts, eine Erscheinung, die wohl mit dem für die Art typischen kurzen Damm zu erklären ist, insofern, als der Damm einfach keinen Raum für die Scrotalwülste bietet.

Andersson äußert sich in bezug auf die Dammbildung in folgender Weise (S. 61): „Die Dammbildung ist nichts weiter als der natürliche Schluß der Kloake. Der Darmsattel wird in die Kloake hineingeschoben, durchdringt ihren soliden Teil — die Kloakenplatte, erreicht das Ektoderm und bildet den Damm. Dabei (S. 62) zerlegt der Darmsattel die Kloakenplatte in die größere, dem Sinus angehörige Urogenitalplatte und die unbedeutende Analplatte." Hiergegen nimmt *Henneberg* Stellung, indem er sagt: „Das Septum durchdringe niemals die Kloakenplatte". Der Abschluß der Kloakenteilung besteht eben nicht in einem Eindringen

des Septum in die Kloakenplatte, sondern darin, daß das Analrohr sein Lumen verliert und seine Epithelwand in die Dammplatte aufgeht.

Schwarztrauber (1904, S. 39) sagt über die Dammbildung bei Schaf und Schwein: „Durch die Ablösung von der Pars urogenitalis des Urodäums ist zugleich der Damm gebildet als ein zunächst noch schmaler Balken mesodermalen Gewebes, der zwischen den epithelialen Anlagen des Enddarms und des Canalis urogenitalis eingeschoben ist und an das Ektoderm des Afterdammfeldes grenzt."

Fleischmann äußert sich über diesen Gegenstand im Nachwort zu *Dimpfls* Untersuchung über Cavia und zu der *Schwarztraubers* über das Analrohr (1906, S. 70): „Der Damm entsteht nicht durch Verwachsung seitlicher Dammfalten. Er ist von dem Zeitpunkt an vorhanden, wo das Analrohr dem caudalen Lippenabfall angeschmiegt wird, ja sogar schon früher. — Indem das Analrohr von der Uralplatte gelöst, verengt und verkümmert wird, gelangen die Mesodermzellen des Septum urorectale auch median an das Ektoderm und der Damm hat seine bleibende Struktur gewonnen." Diese Auffassung *Fleischmanns* deckt sich ganz und gar mit der unsrigen und kann wohl als die allgemein gültige angenommen werden.

Über die Dammbildung beim Menschen verdanken wir *Keibel* nähere Angaben.

„Sobald", sagt dieser Autor, „durch die frontale Scheidewand die Kloake vollständig geteilt ist, ist der primitive Damm gebildet (S. 126). Da jetzt aber in dem Bereich der Kloakenmembran wieder Andeutungen einer Rinne aufgetreten sind, kann man vielleicht in diesem Stadium wieder von einer ektodermalen Kloake sprechen. Jetzt haben wir eine flache Rinne vor uns, welche von der Schwanzwurzel bis aufwärts in das Gebiet des inzwischen gebildeten Geschlechtshöckers zieht. Diese Rinne wird dadurch zerlegt, daß sich der definitive Damm bildet. Dieser definitive Damm verdankt seinen Ursprung denselben Vorgängen, welche das Verschwinden des Steißhöckers unter die Oberfläche des Embryos bedingen, nämlich einer Wucherung des mesodermalen Gewebes in der Umgebung des Anus (S. 126). Hat die frontale Scheidewand die Kloakenmembran erreicht, so ist damit der definitive Damm gebildet; es folgt dann die Trennung der sehr rudimentären, ektodermalen Kloake durch den definitiven Damm. Dorsal von dem definitiven Damm liegt dann die ektodermale Aftergrube, ventral der ektodermale Teil des Sinus urogenitalis." (S. 127).

Levis berichtet auf S. 312f.: „Beim Menschen bildet das Bindegewebe zwischen Rectum und Sinus urogenitalis dort, wo es das Ektoderm erreicht, den primitiven Damm."

Dies tritt also nach *Levis* ein, sobald das Entoderm des Kloakenganges geschwunden ist. Wie aus obiger Literaturwiedergabe erhellt, differieren die Angaben der einzelnen Autoren über die Dammbildung sehr. Nach meinen Beobachtungen am Kaninchen, die mit denen *Hennebergs* an Ratten sehr viel Ähnlichkeit haben, wird die Dammbildung durch 3 Faktoren bedingt:

1. Durch die Teilung der Kloake, wodurch Enddarm und Sinus urogenitalis, zwischen denen sich der Damm bildet, getrennt werden.

2. Durch Abflachung der Regio perineophallica vom Höcker.

3. Durch Auftreten der Afteröffnung als hintere äußere Begrenzung des Dammes und später als vordere Grenze durch die Durchtrittsstelle der Urethra.

Sulcus s. Crista perineophallica (Raphe perinei).

Nach *Fleischmann* und seinen Schülern wird die Raphe perinei, von uns Crista perineophallica genannt, durch besondere Modellierung als medianer Längswulst aufgeworfen.

Nach *Schwarztrauber* entsteht die Raphe perinei beim männlichen Schafembryo durch besondere Modellierung des energisch wachsenden Dammplateaus (1904, S. 49). „Sie ist kein Verwachsungsprodukt von symmetrischen Hautfalten."

Böhm sagt (1905, S. 275), daß beim Schaf das Bild der Raphe durchaus keinen Grund für die Behauptung biete, daß hier eine Verwachsung stattgefunden habe; sie sei daher besser als Crista perinei zu bezeichnen.

Dürbeck fand beim Schwein, daß auf dem Damm der männlichen Embryonen ein medianer Längswulst aufgeworfen würde (1907, S. 541).

Auch *Fleischmann* hebt in seiner Zusammenfassung (1907, S. 589) hervor, daß die Raphe perinei kein Verwachsungsprodukt sein kann.

Dieser Auffassung der eben genannten Autoren steht die von *Retterer* gegenüber (1905, II). Beim Menschen, Hund und Schwein entsteht nach diesem Autor die Raphe durch Naht. Auch in der menschlichen Embryologie gilt die Raphe perinei als durch Verwachsung (Naht) der Ränder der Fissura urogenitalis entstanden (vgl. z. B. *Bonnet*, S. 473, *Waldeyer*, S. 561).

Wie beim Kaninchen die Dinge liegen, habe ich bereits gezeigt; von einer Verwachsung seitlicher Ränder kann natürlich nicht die Rede sein. Wie ich in dem Kapitel „Urogenitalplatte" dieser Frage nochmals gedenken werde, ist die apikalwärts wandernde Sinusöffnung beim Kaninchen homolog der Fissura urogenitalis anderer Säuger und des Menschen.

Die Sinusöffnung ist in dem apikalen Abschnitt der Crista entlang gewandert und hinterläßt, nachdem sie sich geschlossen hat, eine Spur, die man für eine Naht halten könnte.

4. Die Urogenitalplatte, Sinus urogenitalis und Urethra.

A. Eigene Beobachtungen.

Die Urogenitalplatte.

Nach der bei 16tägigen Embryonen eingetretenen Teilung der Kloake durch das Septum urorectale stellt der größere, im Höcker apikalwärts gelegene Teil der ehemaligen Kloake die Urogenitalplatte mit Sinus urogenitalis vor. In diesem Stadium erreicht die Urogenitalplatte ihre größte Länge und auch ihre größte Mächtigkeit. Sie erstreckt sich von der an der Basis des Höckers neu aufgetretenen Sinusöffnung bis zum Apex. Peripher auf ihr entlang verläuft die Urogenitalfurche, die den äußeren Rand der Urogenitalplatte vorstellt, und nach der man ohne weiteres makroskopisch die Länge jener bestimmen kann. Schon im nächsten Stadium sahen wir, wie die Urogenitalplatte von der Basis her durch caudoventral strebende Mesodermmassen des Septum urorectale verkürzt wurde. Bei diesem Vorgang, wobei der Höcker keinerlei Gestaltsveränderung erleidet, verschwindet nicht etwa das Material der Urogenitalplatte, vielmehr sind es Zellvermehrungen und Zellverschiebungen, durch die die Urogenitalplatte ihren Charakter als „Platte" verliert. Ich möchte fast behaupten, daß die Zurückbildung

der Urogenitalplatte eine sekundäre Erscheinung ist, und zwar drängen erst die Mesodermmassen des Septum urorectale die Sinusöffnung apikalwärts und erst dann erfolgt, und zwar von innen heraus, die Spaltung der Platte. Von der Urogenitalplatte, in der das Sinuslumen sich kurz vorher nach dem apikalen Rande ausgedehnt hatte, bleibt schließlich nur ihr axialer Teil, der die Urethra vorstellt, und ihr peripherer, nach der Facies urethralis zu gelegener Teil als ein kurzer Gang bestehen, der basalwärts in die zu einer Epithelröhre ausgezogene Sinusöffnung übergeht. Es handelt sich hier um die beginnende Harnröhrenbildung beim Männchen. Diese eben geschilderte Erscheinung gestattete vom Stadium VIII — 19tägige Embryonen — ab eine Geschlechtsdifferenzierung an den äußeren Genitalien. Während nämlich beim Männchen neben der allmählich sich apikal verlagernden spaltförmigen Sinusöffnung der Hauptkanal des Sinus sich weit apikal hinzog, ist beim Weibchen diese letztere Erscheinung nicht vorhanden. Die Urogenitalplatte fällt weiter der Zerstörung anheim und ist beim Kaninchen mit dem 23. Tage post coitum aufgeteilt.

Sinus urogenitalis.

Die im Stadium IV — 15tägige Embryonen — erfolgte Teilung der Kloake hatte auf der einen Seite das Rectum, auf der anderen den Sinus urogenitalis entstehen lassen, der anfangs nur einen blind endigenden Schlauch vorstellte, dann aber, Stadium V — 16tägige Embryonen —, vom Hauptkanal einen feinen Nebenkanal abgab, der an der caudalen Ecke der Regio perineophallica, ganz am basalen Ende des Höckers also, ins Freie mündete. Hand in Hand mit der Verkürzung der Urogenitalplatte geht das Vorrücken der Sinusöffnung. Der genannte Vorgang spielt sich in der Weise ab, daß der Sinus an seinem basalen Ende schwindet, während er sich nach dem Apex zu ausdehnt. Entsprechend den Veränderungen liegt vom 20. Tage ab der Sinus beim Männchen ganz im Bereich der Pars libera. Sein Lumen wird apikal-sagittal spaltförmig. Mit dem 23. Tage fällt nun auch das apikale Ende der Uralplatte mit der provisorischen Sinusöffnung der Zerstörung anheim und nur der axiale Teil derselben bleibt als Urethra mit Orificium urethrae erhalten, womit sein definitiver Zustand erreicht ist.

B. Beobachtungen anderer Autoren über Uralplatte, Sinus urogenitalis und Urethra.

Terminologie.

Fleischmann und seine Schüler nennen die seitlich komprimierte Zone des Urodäums Uralplatte oder Phallusleiste (*Schwarztrauber*, 1904, S. 26).

Felix (1911) spricht von einer Urogenitalmembran. Nur für den apikalen Teil des Sinus, der vollständig solid wird, läßt er den Terminus Uralplatte zu (S. 854).

Bei *Herzog* (1904, S. 716) und *R. Meyer* (1911, S. 269) finden wir Urethralseptum.

Betreffs der allgemein gebrauchten Termini Sinus urogenitalis und Ostium urogenitale primitivum sei folgendes bemerkt.

Nach *Henneberg* versteht man bis zur Teilung der Kloake und des Sinus urogenitalis das von der Kloake ausgehende, später zur Pars pelvina der Harn-

röhre und zur Blase werdende epitheliale Hohlgebilde. Nach Teilung der Kloake heißt auch der im Höcker liegende Rest des Kloakenlumens Sinus urogenitalis.

Das Ostium urogenitale primitivum nennen wir nach *Henneberg* der Kürze halber Sinusöffnung.

Tourneux (S. 1889) nennt es Gouttière urogénitale.

Keibel = Genitalrinne.

Andersson = Urogenitalöffnung.

Fleischmann und seine Schüler benutzen die Ausdrücke Uralpforte, Urodäalpforte, Orificium urodaei, Orificium urogenitale (*Schwarztrauber* 1904, S. 41).

Bonnet spricht von Fissura urogenitalis (S. 473), Urogenitalfurche, Urogenitalspalte, Urogenitalgrube (S. 470) — entsprechend dem Tieferwerden dieses Gebildes in basaler Richtung.

Die Beobachtungen der Autoren.

Nach *Schwarztrauber* (1904, S. 26) ist bei Schaf- und Schweineembryonen die Urogenitalplatte zuerst solid. Später entsteht in ihr an der Basis der Urallippe die schmale längsovale Uralpforte (S. 42f.). Von ihr aus dringt — beobachtet beim Schwein — in die apikale Hälfte der Uralplatte eine Höhlung vorwärts, die nach Einreißen der sie bedeckenden dünnen Zellenmembran frei nach außen eröffnet wird. Der Rand der Uralpforte erscheint dadurch bei Schaf- und Schweineembryonen oft unregelmäßig gezackt (S. 47). Die fortschreitende Aushöhlung der Uralplatte erzeugt bei weiblichen Schafembryonen einen länglich-ovalen Spalt, beim Männchen dagegen wird die Uralpforte infolge des energischen Dammwachstums gar nicht oval gespaltet, sondern bleibt stets ein enges Loch (S. 48).

Nach *Böhm* ist beim Schaf die Uralplatte oder Phallusleiste eine solide Doppellamelle. Dieselbe stößt an eine ganz seichte Längskerbe der caudalen Phallusfläche (S. 293). Letztere ist nicht eine durch Auseinanderweichen der Epithellamellen der Uralplatte entstandene Geschlechtsrinne, ebensowenig entsprechen die seitlich von der Längskerbe minimal vorstehenden Wülste den Genitalfalten der Autoren der alten Schule. Die Uralplatte besitzt kein Orificium urodaei (S. 290). „Wenn ein solches in einzelnen Fällen geschildert wird, so geschieht es bei Embryonen zwischen 2,5—3 cm Nstl. Vorübergehend, bei älteren Individuen, ist die Uralplatte solid, wie *Tourneux* schon beobachtet hat."

Hinsichtlich des Lumens des Canalis urogenitalis und des Orificium urodaei bei männlichen Schafen sei noch auf folgendes hingewiesen:

Böhm zeichnet in seinen hierfür in Betracht kommenden Abbildungen bis Abb. 27 von einem 5,2 cm langen männlichen Schafembryo den Canalis urogenitalis ohne Lumen und dementsprechend findet sich auch an der Basis des Phalluszapfens kein Orificium urodäi. Dagegen zeigen seine Abb. 59a und b von 3,2 und 4,8 cm Nstl. langen Embryos einen lumenführenden Canalis urogenitalis und dementsprechend eine an der Basis des Phalluszapfens gelegene Öffnung.

Über die Harnröhrenbildung im Phalluszapfen des männlichen Schafes sagt *Böhm* (S. 309), daß dieselbe nicht durch Verschmelzung einer Genitalrinne gebildet würde. „Es ist unmöglich, überhaupt eine Rinne an jüngeren oder älteren Phalluszapfen nachzuweisen." „Es kommt niemals zu ausgedehnter

Trennung der entodermalen Doppellamelle der Uralplatte und dadurch zur Bildung einer Gipfelrinne." Nach *Böhm* scheint sich die Harnröhre folgendermaßen zu bilden (S. 292). Die basale Zone an der caudalen Fläche des Phallus „wird bei Embryonen von 3,5—5 cm Nstl. über das Dammniveau erhoben" (S. 293), „die Uralplatte allmählich einer Reduktion unterworfen". „An Längsschnitten durch Embryonen von 4,8—9 cm Nstl. erkennt man die Verkürzung der Phallusleiste und zugleich die fortschreitende Annäherung des Canalis urogenitalis an den Phallusgipfel."

Böhm hat den Eindruck, als würden die Epithelmassen der Phallusleiste peripher auf die caudale Außenfläche des Phallus geschoben, um dort sich allmählich loszulösen.

Da *Gruber* (1907, S. 15) zu seiner Untersuchung von Cavia cobaya, wie er selbst angibt, gar nicht über genügendes Material verfügte, beschränkt er sich am Männchen auf Vermutungen über das Auftreten und Apikalwärtswandern des Orificium urogenitale, er glaubt: „bis neue Beobachtungen gemacht werden zu der Annahme berechtigt zu sein, daß die distale Lamelle der Uralplatte am caudalen Phallusabfall durchrissen würde; so entstand das Orificium urogenitale. Hierauf wird der anale Rand der neu geschaffenen Mündung durch Wucherung der Phallusbasis apikalwärts vorgeschoben und das Orificium selbst verengt worden sein".

Desgleichen hat *Andersson* bei Cavia die Bildung der Sinusöffunng untersucht. Aus seinen Darstellungen geht unzweifelhaft hervor, daß bei Cavia in beiden Geschlechtern eine langgestreckte Urogenitalöffnung entsteht. Beim Weibchen ist dieselbe weit, beim Männchen schmaler (S. 101—105). Der nicht eröffnete Teil des Sinus ist durch eine hinfällige dünne Urogenitaldecke verschlossen. Der Schluß der Sinusöffnung und die Bildung der Urethra geschieht beim Männchen dadurch, daß die zusammengepreßten Platten zusammenwachsen und ihr peripherischer Teil resorbiert wird. Der axial liegende innere Teil wird zu der in der Penisachse liegenden Urogenitalröhre (S. 168). Auch bei Sciurus öffnet sich nach *Andersson* bei beiden Geschlechtern vorübergehend der Sinus durch eine longitudinale Spalte, so daß eine Genitalrinne besteht (S. 126 u. 132).

Dürbeck spricht sich über diese Vorgänge beim Schwein in folgender Weise aus (S. 527): „Bei einem männlichen Schweineembryo von 2,8 cm Nstl. ist das an der Phallusbasis unmittelbar vor dem Damm befindliche Orificium 600 μ lang und 350 μ breit. Die unleugbar existierende Öffnung könnte von manchen als Samenrinne aufgefaßt werden; wenn man diese Deutung einmal angenommen hat, liegt nichts näher als die Vermutung, daß ihre beiden Ränder zum Rohr verwachsen, während die Lamellen des soliden gipfelständigen Teils der Uralplatte auseinandertreten und durch fortschreitende Verschmelzung die Urogenitalöffnung nach dem Gipfel verschieben.

Wie die Literatur zeigt, waren alle Forscher, welche durch eigene Beobachtungen diese Frage zu klären suchten, in der Vermutung einig, obwohl niemand zwingende Beweisgründe für die Verwachsung wirklich gebracht hat. Gegen diese einhellige Meinung wendet sich *Henneberg* mit aller Entschiedenheit. Nach seiner Ansicht „dreht sich alles um die Kardinalfrage, ob die Mündung des Canalis urogenitalis an der Phallusbasis eine Rinne oder einfach eine Öffnung genannt werden soll".

Dürbeck ist fest überzeugt, daß es richtiger ist, die Urogenitalpforte als eine Öffnung anzusprechen.

Wie wir beim Kaninchen diesen Bildungsmodus beschrieben, ist weder von einer Rinne noch von einer Einsenkung oder Vertiefung etwas zu sehen gewesen, vielmehr ist das Orificium ein spaltförmiger Durchbruch „*von innen heraus*". Hiernach ist die Bezeichnung des Orificium als Samenrinne endgültig zu verneinen. Von der winzigen Ausgangspforte, Orificium urethrae, schreibt *Dürbeck*, entsteht nachträglich keine Rinne, denn die Urogenitalplatte bleibt eine solide Epithellamelle (S. 528). S. 529: „Das feine punktförmige Orificium besteht während der langen Wachstumsperiode schier unverändert und wird zum definitiven Orificium an der Eichelspitze." „Es geschieht dies", wie *Dürbeck* auf S. 532 sagt, „durch Reduktion des Phallusgipfels, wodurch das ursprünglich durch die Uralplatte vom Gipfel des Phallus getrennte Orificium urogenitale demselben unmittelbar ansteht und unmittelbar auf dem Glansepithel zu liegen kommt" (S. 542). Um zu zeigen, wie sehr die Schilderung *Dürbecks* von der bisher anerkannten Darstellung abweicht, gebe ich an dieser Stelle die *Reichels* kurz wieder.

Nach *Reichel* bildet sich bei dem 22 mm Nstl. langen Schweineembryo (S. 15) die Genitalrinne, nnd zwar zuerst in ihrem hintersten Abschnitte durch Auseinanderweichen des Kloakenseptums (von uns Urogenitalplatte genannt), in 2 seitliche Schichten. Beim nächsten Stadium hat die Genitalrinne an Länge zugenommen und die Gestalt einer langgestreckten rautenförmigen Öffnung angenommen, die sich nach vorn mehr und mehr verengert (S. 16). Später erfolgt der Schluß der Genitalrinne, „indem sich die freien Ränder aneinanderschmiegen und miteinander verschmelzen" (S. 19).

Bei oberflächlicher Betrachtung hat es auch beim Kaninchen den Anschein, daß auf der Facies urethralis sich ebenfalls eine Naht befindet, die den Zusammenschluß der freien Ränder einer etwaigen Rinne darstellen könnte. Doch die in reichlicher Menge vorhandenen Serienpräparate haben uns davon überzeugt, daß es sich untrüglich um einen spaltförmigen kurzen Durchbruch von innen heraus handelt und nicht um eine Genitalrinne in ganzer Ausdehnung, deren freie Ränder sich später vereinigen.

Dürbeck äußert sich bei seinen Untersuchungen an der Katze über das Verhalten der Uralplatte und ihres Schicksals (1907, S. 548) in folgender Weise: „Das Orificium urethrae ist besonders in die Breite entfaltet. Es hat die Form einer gleich langen und gleich breiten Grube von rautenförmigem Umrisse, die trichterförmig einsinkt und ins freie Lumen des Canalis urogenitalis weiterführt.

Der von der Uralgrube gegen den Gipfel reichende Teil der Urogenitalplatte ist solid und bewahrt diese Eigenschaft während der folgenden Tage." Über die Harnröhrenbildung beim Männchen weist *Dürbeck* (S. 554) die verbreitete Annahme zurück, daß eine Samenrinne besteht und durch Verwachsung ihrer Ränder die Harnröhre liefere.

Fleischmann (1904, S. 98) behauptet, fußend auf den Beobachtungen seiner Schüler, nachdrücklich, daß die Uralplatte beim Säuger nicht bis an die Basis der Afterlippe reiche, sondern daß hier ein Schluß derselben freibleibe, an den sich später das Analrohr anlege, und wo dann der After durchbreche.

Gegen diese Auffassung zwingt es mich, aufzutreten und diesem Autor den Vorwurf zu machen, daß er entweder ungenau beobachtet oder reichlich übereilt und einseitig diese Frage entschieden hat, indem er sich nicht darüber klar geworden ist, wie in dieser Hinsicht der Bildungsmodus etwa bei anderen Säugern beschaffen ist. Unser Stadium V — 16tägige Embryonen — zeigt, wie die Urogenitalplatte zu dieser Zeit ihre größte Mächtigkeit und Länge erreicht hat, indem sie vom Apex bis zur Sinusöffnung, die eben direkt an der Basis des Höckers durchgebrochen ist, verläuft. Schon vom nächsten Tage ab wird die Urogenitalplatte bereits wieder zurückgebildet und erscheint somit allerdings kürzer, so daß sich mir unwillkürlich die Vermutung aufdrängt, daß *Fleischmann* nicht die richtigen Stadien beobachtet hat.

Er sagt weiter (1907, S. 588): „Die meisten behaupten, es trete eine Spaltung ein, so daß die Uralplatte in eine Rinne verwandelt würde, deren Ränder verwachsen. Andere wieder glauben, die Uralplatte würde als solide Anlage vom Ektoderm abgedrängt, weil die Mesodermmasse zur Medianebene wuchere. Ich dagegen erkläre, daß wir in unseren vielen Schnittpräparaten keinen Anhalt für diese Behauptung gefunden haben, und daß mir die anderen Forscher nicht erfolgreicher gewesen zu sein scheinen. — Die Uralplatte erreicht beim Männchen sehr bald ihre größte Längenausdehnung und geht allmählich in die epitheliale Umkleidung des Orificium urogenitale nahe der Eichelspitze über."

An anderer Stelle drückt er sich ähnlich aus (S. 582): „Zugleich wird beim Männchen die Uralplatte radikal verändert, sie verliert an Länge, schrumpft zusammen und bildet schließlich die Epithelwand des Orificium urethrae an der Eichel."

Die von *Fleischmann* und seinen Schülern gegebene Schilderung von dem Erhalten der Urogenitalplatte weicht, wie wir gesehen haben, in beträchtlichem Maße ab.

Nach *Böhm* soll die Uralplatte beim männlichen Schaf nur vorübergehend ein Orificium urodaei besitzen.

Henneberg weist darauf hin, daß ein solches bei anderen Säugern stets vorhanden und zur provisorischen Ableitung des Harns nötig ist. Auch scheint es wenig wahrscheinlich, daß es nach *Böhm* beim männlichen Schafe niemals zu einer Trennung der Doppellamelle der Urogenitalplatte kommen soll, wie dies doch zur Bildung des Urethrallumens bei anderen Formen geschieht.

Der Auffassung *Fleischmanns* von dem Zusammentreffen oder Verkümmern der Urogenitalplatte können wir uns nach unseren Erfahrungen nicht anschließen.

Nach *Henneberg*, mit dem wir in dieser Auffassung eins sind, bleibt im männlichen Geschlecht bei der Ratte und dem Menschen der axiale Teil der Urogenitalplatte zeitlebens als Epithel des in der Pars libera penis gelegenen Abschnittes der Harnröhre bestehen. Die Angaben *Anderssons* über die Urogenitalplatte der Ratte stimmen in der Hauptsache mit denen *Hennebergs* überein.

Andersson sagt, daß die Urogenitalöffnung dadurch zustande komme, daß die bleibenden Wände der früheren Kloake, die einmal zusammengepreßt die Platte gebildet haben, nun wieder in größerer oder geringerer Ausdehnung sich voneinander trennen. Bei diesem Prozeß bleibt die äußerste Ektodermschicht als Urogenitaldecke bestehen, die dann bald zerreißt und resorbiert wird. Nur in der Zusammenfassung weicht *Andersson* von *Hennebergs* Auffassung ab,

wenn er auf S. 167 sagt: „Bei Ratte, Cavia und Eichhorn, und das gleiche ist der Fall beim Kaninchen, findet sich nämlich sowohl beim Männchen als beim Weibchen eine mediane Rinne auf der caudalen Seite des Höckers." Das Vorrücken der Urogenitalöffnung, das für den ganzen Prozeß von außerordentlicher Bedeutung ist, erwähnt *Andersson* merkwürdigerweise nicht, ebenso geht er nicht näher auf den definitiven Schluß der Urogenitalöffnung bei der Ratte ein.

C. Beobachtungen über Urogenitalplatte, Sinus urogenitalis und urethra des Menschen und Bemerkungen dazu.

Über den uns hier interessierenden Gegenstand liegen Beobachtungen an menschlichem Material in größerer Anzahl vor, so daß man sich bereits ein ziemlich vollständiges Bild machen kann. Wir führen hierüber folgendes an: Bei *R. Meyer* (S. 266, 269) lesen wir: „daß die Urogenitalplatte beim Menschen, abgesehen von ihrem an der Oberfläche liegenden Rande dem Entoderm entstammt, kann als sicher betrachtet werden."

Auf die Eröffnung des Sinus urogenitalis und der Urethralbildung bei männlichen Embryonen in älteren Stadien dehnt sich die Untersuchung *Herzogs* aus. Folgendes sei angeführt: „Das caudale Drittel des Urethralseptums — unsere Urogenitalplatte — spaltet sich durch Zweiteilung, so daß an der Facies urethralis eine ausgesprochene Rinne entsteht (S. 413). Diese beginnt von ihrem basalen Ende her sich zur Harnröhre zu schließen (S. 716), dann bildet sich basalwärts von der Eichel dadurch, daß sich nun auch hier das Urethralseptum spaltet und die Ränder der Spalte sich scharf auseinanderlegen, eine rautenförmige Grube (S. 721). Der bereits vorhandene Spalt am basalen Drittel der Phallusbasis hat sich inzwischen durch Verwachsung zur Harnröhre geschlossen. Nun verengert sich die rautenförmige Grube von ihrem basalen Rande her zu einer Längsfurche, in welche die Urethra ausmündet (S. 723). Hierauf tritt die Spaltung des Urethralseptums innerhalb der Glans auf, so daß hier ein enger Spalt entsteht als Mündung der Harnröhre (S. 724). Der noch an der Facies urethralis vorhandene Spalt schließt sich in seiner ganzen Länge. Das Sinuslumen im Septum dehnt sich bis zum definitiven Orificium urethrae aus, womit die Harnröhre in ganzer Ausdehnung gebildet ist (S. 727)."

Die Herkunft des Urethraepithels.

Die Genese der Harnröhre der Pars libera — sie ist aus der axialen Partie der Urogenitalplatte entstanden — läßt keinen Zweifel daran, daß ihr Epithel dem Entoderm entstammt.

Felix hat die Grenze des ento- und ektodermalen Epithels beim Schluß der spaltförmigen Sinusöffnung beim Menschen direkt beobachtet. „An den Außenrändern (S. 939) der Durchbruchsstelle ist ein scharfer Unterschied zwischen dem entodermalen Epithel des Sinus und dem ektodermalen Epithel der Oberfläche vorhanden."

Bildung der Harnröhre im Phalluszapfen und das Orificium urethrae externum.

Beim Phallus canalisatus, wie er sich bei männlichen Säugern, beim Manne und unter den von uns erwähnten Formen bei dem Weibchen der Ratte nach

Henneberg, des Eichhörnchens und des Kaninchens findet, verwachsen entlang der Facies urethralis die beiden Plattenhälften der Urogenitalplatte in ihrem peripheren Teile untereinander, sei es, daß sie vorher durch einen offenen Spalt vollständig voneinander getrennt waren, wie beim männlichen menschlichen Embryo, sei es, daß sie — wie beim Kaninchen — an einer kleinen spaltförmigen Stelle — der Sinusöffnung — voneinander getrennt waren, im übrigen aber an der Facies urethralis miteinander zusammenhingen.

Der Schluß der Harnröhre beim Kaninchen geht in der Weise vor sich, daß ein nachdrängender Ausläufer vom ehemaligen Septum urorectale, der apikal aufsteigenden provisorischen Sinusöffnung sukzessive folgt und somit die ventrale Begrenzung der Harnröhre bildet.

5. Schafthaut, Praeputium, Frenulum.

A. Eigene Beobachtungen.

Schafthaut.

Die erste Anlage der Schafthaut beobachteten wir bereits in den ersten von uns untersuchten Stadien in Form einer Verdickung des Höckers zunächst nur auf der kranialen, dann auch auf den lateralen Seiten und schließlich auch auf der Facies urethralis. So entsteht durch die schnelle Ausbildung dieses Gewebes am Dorsum und auf den lateralen Seiten an der Facies urethralis ein dreieckiges Feld, das homolog der Sinusöffnungsverlagerung allmählich ebenfalls apikal verlagert wird, seine Ausfüllung mit Bindegewebe aber erst dann erfolgt, wenn die Entwicklung der Schafthaut in seinem übrigen Bereich abgeschlossen ist. Die Schafthaut verdickt sich weiter, nimmt an Höhe zu, das eben erwähnte dreieckige Feld verkleinert sich durch Bildung von jugendlichem Bindegewebe immer mehr, um schließlich ganz zu verschwinden.

Die Praeputiumbildung.

Die ersten Anfänge der Praeputiumbildung konstatierten wir im Stadium XII — 23tägige Embryonen —, und zwar geht die Umwachsung der Pars libera in ähnlicher Weise vor sich wie die des Schaftes durch die Schafthaut. So konnten wir auf Längs- und Querschnitten beobachten, wie in der beschriebenen Weise das Praeputium zunächst das Collum penis am Dorsum überwucherte, dann auf den lateralen Seiten und schließlich auf der Facies urethralis. Hierbei bildet sich nicht etwa ein Hohlraum, ein Praeputialsack, sondern Praeputium und Pars libera sind fest miteinander verbunden durch eine Epithellamelle, die *Glandarlamelle Fleischmanns* — die aus dem inneren Praeputial- und Pars libera-Epithel besteht.

Während das Praeputialbindegewebe bald am Dorsum und den lateralen Seiten die Pars libera umgibt, bleibt noch in der schmalen basalen Partie an der Facies urethralis eine dreieckige, mit der Spitze basalwärts gerichtete Fläche, die als ein vertieftes Feld erscheint, vorläufig frei. Diese freibleibende Fläche wird seitlich von den freien, schrägen Praeputiumrändern begrenzt. An letzterer Stelle geht die Praeputiumbildung in einer von dem geschilderten Modus abweichenden Form vor sich. Es bildet sich nämlich hier das Bindegewebe des

Praeputiums im Zusammenhang mit dem der Pars libera, so daß keine Glandarlamelle, sondern eine bindegewebige Verbindung zu beiden Seiten der Urogenitalplatte zwischen Pars libera und Praeputium entsteht. Die Glandarlamelle ist daher auf dem Querschnitt nicht kreisförmig, sondern mehr hufeisenförmig, offen an der Facies urethralis.

Der eben geschilderte bindegewebige Zusammenhang führt beim männlichen Kaninchen zur Bildung des Frenulums, beim Weibchen zu einer homologen, aber breiteren Verbindung zwischen Pars libera und Praeputium.

Die Stadien XII—XVII (23—28tägige Embryonen) stehen hauptsächlich im Zeichen der Praeputiumbildung. Von der Pars libera wird immer mehr bedeckt, bis diese schließlich am 27.—28. Tage gänzlich bedeckt ist. Nach Verschwinden der Urogenitalplatte wird die Frenulumanlage beim Männchen durch ein schmales Bindegewebsband hergestellt, das beim Männchen ein Achtel, beim Weibchen ein Viertel des Pars libera-Umfanges ausmacht und somit als ein unverkennbares Geschlechtsunterscheidungsmerkmal angesehen werden kann. Mit der Geburt ist die Pars libera gänzlich vom Praeputium bedeckt, das vor allem auf der kranialen Seite noch wesentlich an Dicke zugenommen hat.

B. Beobachtungen anderer Autoren über Schafthaut, Praeputium und Frenulum.

Bildung der Schafthaut.

Über die Bildung der Schafthaut finden wir bei den Autoren keine näheren Angaben. Soweit sie bestehen, stimmen sie mit den unsrigen überein.

Bildung des Praeputiums.

Über die Bildung des Praeputiums gehen die Meinungen der Autoren sehr auseinander.

Nach der einen Anschauung ist die Bildung der Glandarlamelle das primäre. Diese senkt sich ein vom Phallusgipfel her in die Pars libera und spaltet so einen äußeren Mantel, das Praeputium, von einem inneren Kern, der Pars libera, ab.

Nach der 2. Auffassung wird am Anfange des Prozesses durch Einwachsen der Glandarlamelle das Praeputium von der Pars libera abgespalten, dann aber erfolgt ein Herüberwachsen des Praeputiums über die Pars libera, nachdem es solcher Art angelegt wurde, in apikaler Richtung.

Nach der 3. Auffassung, die sich mit der unsrigen deckt, entsteht das Praeputium dadurch, daß vom Collum penis her eine Hautfalte sich emporschiebt und wie ein Hohlzylinder über die Pars libera herüberwächst, wobei sich sekundär eine, die Pars libera und das Praeputium verbindende Epithelplatte, jene Glandarlamelle *Fleischmanns*, bildet.

Praeputiumbildung durch Einwachsen einer Glandarlamelle.

Diese Theorie haben vor allem *Fleischmann* und seine Schüler verfochten.

So wird nach *Schwarztrauber* (1904, S. 50) bei Schafembryonen „aus dem Phallushöcker die Eichel bzw. Klitoris herausmodelliert, indem eine hufeisenförmige Epithelplatte unterhalb des Lippengipfels in das Mesoderm einwächst".

Über die Praeputiumbildung beim männlichen Schaf macht *Böhm* (1905, S. 294) folgende Angaben: „Eine schmale Epithellamelle dringt schräg in das Mesoderm der Phallusmasse ein. Der Phallusgipfel wird hierdurch in 2 Abschnitte geteilt, eine zentrale Partie, die Anlage der Pars libera, und einen peripheren Mantel (S. 295). Der zuerst weit vorspringende Phallusgipfel erscheint bei älteren Embryonen niedriger, gleich als würde er in den Ringwall des Glandarium hineingezogen. Bei Embryonen von 14 cm Nstl. ist er ganz im Innern des Glandarium verborgen. Die auf dem Querschnitt zuerst hufeisenförmige Glandarlamelle biegt sich später zusammen und ihre Ränder verschmelzen miteinander (S. 296). An dieser Verschmelzungsstelle bleibt eine kleine Leiste bestehen, die Raphe glandis bzw. praeputii interna mit vollem Recht genannt wird, denn sie ist eine wirkliche Verwachsungsnaht. Wenn sich die Ränder der Glandarlamelle nicht übereinanderschieben, bleibt an der caudalen Fläche zeitlebens eine schmale Brücke zwischen dem Mesoderm der nicht vollständig herausmodellierten Glans und des Glandarium, das Frenulum praeputii, erhalten."

Dürbeck hat diese Vorgänge beim Schwein beobachtet und berichtet (1907, S. 530) folgendes: „Die ektodermalen Epithelmassen der Glandarlamelle dringen in Form eines Zylindermantels etwas ungleichmäßig in das Mesoderm.

Sobald die Bildung der Glandarlamelle anhebt, erfährt der dactyloide Phallus weitgehende Veränderungen, die schließlich seinen Schwund herbeiführen." Durch die Untersuchungen an der Katze ist *Dürbeck* in seinen Annahmen bestärkt worden. Es sei folgendes aus seinen Ergebnissen angeführt: „Bei der Katze dringt die Glandarlamelle schief in das Mesoderm des Phallus ein (S. 555). Die Glans erscheint gleichsam in das Glandarium versenkt. — Entsprechend dem Verhalten beim Männchen dringt die Klitorislamelle von einer hufeisenförmigen Zone her in das Mesoderm des Phallus ein."

Fleischmann macht über die Bildung des Praeputium zuerst (1907, S. 672) folgende Angaben: „Der Phallus der Säugetiere wird aus dem Gipfel der kranialen Afterlippe herausmodelliert durch Abgrenzung der Gipfelzone mittels der Vorhaut, welche teils als Wulst der Phallusbasis entsteht und den Phallus überwächst, teils durch eine hufeisenförmig eingesenkte Ektodermwucherung vom Gipfel als periphere Phallushülle abgetrennt wird."

Später faßt er die Beobachtungen seiner Schüler (1907, S. 582) in folgenden Worten zusammen: „Die wichtigste Rolle spielt dabei die Ektodermlamelle, eine hufeisenförmige Epithelwand, *welche in die Phallusmasse einwuchert* und, indem sich ihre caudalen Ränder langsam in einer wirklichen Raphe verlöten, den Gipfel samt einem zentralen Mesodermkern um den Canalis urogenitalis als Eichelanlage von einer peripheren Hülle, dem Glandarium, scheidet." „Homolog der Glandarlamelle wuchert die ektodermale Klitorislamelle in die Phallusmasse ein und scheidet den Phallusgipfel von der peripheren Hülle, dem Clitorium" (S. 591).

Nach *Keibel* bildet sich bei Echidna das Praeputium ebenfalls durch Einsenkung des Praeputialsackes (S. 206).

Praeputialbildung durch Einwachsen und darauffolgendes Herüberwachsen.

Trotzdem *Fleischmann* zwar in seiner Zusammenfassung die Frage unberücksichtigt gelassen hat, möchte ich die Ergebnisse seines Schülers *Gruber* hier anführen.

Nach diesem Autor wächst bei Cavia zuerst die Glandarlamelle in den Phallusgipfel, dann überall das apikalwärts vorgeschobene Glandarium in den Eichelbezirk.

von d. Broek gelangt zu einem ähnlichen Resultat bei seinen Untersuchungen an Beuteltieren. Bei Didelphis wird der Penis von 2 Wülsten der seitlichen Ektodäumwand umwachsen, die sich vereinigend, die Penistasche bilden. Ob sich diese durch eine in die Tiefe wachsende Glandarlamelle noch vertieft, ist unentschieden (S. 38).

Bei Dasyurus konstatierte er zunächst ein Einwachsen einer Glandarlamelle, dann aktives Umwachsen des Praeputium (S. 382).

Bei Halmaturus dringt die Glandarlamelle von der Penisspitze in das Penisgewebe ein. Allmählich umwächst sie die Penisspitze zirkumferens von der Spitze zur Wurzel hin. Beide Ränder treten an der rectalen Seite in einer Raphe zusammen (S. 388). Neben der Einwachsung der Lamelle in das Penisgewebe findet später auch eine Umwachsung der Penisspitze durch das umgebende Gewebe statt.

Praeputiumbildung durch Herüberwachsen des Praeputiums.

Während die Zahl der Autoren, die die obige Anschauung der Praeputiumbildung vertraten, sehr groß war, finden wir als Vertreter dieser Theorie nur wenige. Hier seien zu nennen: *Henneberg* und *Andersson*, deren Angaben über die Praeputiumbildung die unsrigen im wesentlichen bestätigen.

Das Praeputium ist, wie *Andersson* auf S. 153 berichtet, „eine Neubildung, die von dem Basalteil des Höckers aus um dessen distalen Teil herumsproßt".

Im Gegensatz zu *Henneberg* unterscheidet *Andersson* nicht zwischen Schafthaut und Praeputium.

Sehr einleuchtend hat *Henneberg* die Bildung des Praeputiums bei der Ratte geschildert.

Da diese sich mit der beim Kaninchen deckt, möchte ich nicht näher auf *Hennebergs* Ausführungen eingehen, sondern kurz rekapitulieren, was im Teil IIc der Arbeit hierüber gesagt ist: „Das Praeputium bildet sich aus dem Schaftgewebe, indem dies sich weiter ausdehnt und ihr apikaler Rand durch Epithel mit der Pars libera verbunden, sich über das Collum penis umstülpt und als Doppellamelle allmählich sich an der Pars libera emporschiebt. Nur in der Mediangegend der Facies urethralis bildet sich das Praeputium an Ort und Stelle aus dem Bindegewebe der Pars libera und wird erst sekundär durch die medianwärts vordringende Glandarlamelle (vgl. Frenulumbildung) zum Teil von der Pars libera getrennt."

Bei Cavia cobaya und Eichhorn konstatierte *Andersson* dieselbe Praeputiumbildung wie bei der Ratte.

Kritisches über die verschiedenen Theorien der Praeputiumbildung.

Es ist anzunehmen, um sich jene Widersprüche hinsichtlich der Praeputiumbildung zu erklären, daß bei den Untersuchungsobjekten der Autoren die Bildungsprozesse in beträchtlich verschiedener Weise verlaufen sind. Dagegen spricht aber, daß ein Organ wie das Praeputium, an dessen Homologie in der Säugetierreihe

nicht zu zweifeln ist, nicht auf so verschiedenen Wegen zu entstehen pflegt. Wohl ist zuzugeben, sagt *Henneberg*, daß Modifikationen bis zu einem gewissen Grade möglich sind. Aber trotzdem gehen die Meinungen sogar an denselben Untersuchungsobjekten sehr auseinander. Wie gerade speziell beim Menschen, bei dem *Schweiger-Seidel*, *Tourneux* und *Nagel* das Herüberwachsen einer Hautfalte, *Klebs*, *Hart*, *Jones* und *Felix* die Einsenkung einer Glandarlamelle, *Retterer*, *Herzog*, *Bromann* und *R. Meyer* die Einsenkung einer Glandarlamelle mit späterem Herüberwachsen des so angelegten Praeputiums schildern.

Auch über Cavia cobaya finden sich beide Anschauungen vertreten: *Andersson* und *Henneberg* nehmen nur die Überwachsung, *Gruber* Einsenkung und späteres Überwachsen an.

Es ist hieraus ersichtlich, daß die Autoren zwar dieselben Bilder gesehen haben, aber zu verschiedenen Deutungen gelangt sind. Diejenigen Autoren, die auf einem Einwachsen der Glandarlamelle bestehen — ich denke in diesem Falle besonders an *Fleischmann* und seine Schüler —, führen sämtlich hierfür keine Beweise an. Zum Teil nehmen sie sogar an, daß ein nachträgliches Überwachsen stattfinde.

So läßt *Böhm* erkennen, daß er durch die Einwachsung nicht alle Erscheinungen erklären kann, indem er sagt, daß später der weit vorspringende Phallusgipfel scheinbar in das Glandarium hineingezogen würde.

Fleischmann, der 1902 neben dem Einwachsen der Glandarlamelle auch ein Herüberwachsen der Vorhaut annimmt, 1907 aber nur den ersten Modus anführt, erwähnt die unüberwindlichen Schwierigkeiten, die diese Annahme in sich birgt, nicht.

Auch *Gruber* führt für ein Einwachsen einer Glandarlamelle keinen Beweis an.

Dasselbe ist bei *Keibels* Forschungen bei Echidna und *v. d. Broek* bei den Beutlern der Fall, die auch keine näheren Schilderungen von dem Einwachsungsprozeß geben.

An unserem Untersuchungsobjekt, dem Kaninchen, und dasselbe hat *Henneberg* mit absoluter Bestimmtheit an Rattenembryonen nachgewiesen, überwächst das Praeputium als Hautfalte vom Collum penis her die Pars libera. Eine besondere Methode, wie *Henneberg* dies (1918, S. 381) anführt, haben wir dabei nicht verfolgt, vielmehr standen uns eine reichliche Anzahl von Serien beiderlei Geschlechts an den kritischen Tagen zur Verfügung, die einen jeden, der sich einer genauen Beobachtung dieser unterzöge, davon überzeugen würde, daß für die Bildung des Praeputiums weder ein Einwachsen nach *Fleischmann*, noch eine Kombination von Einwachsen und späterem Herüberwachsen in Frage komme, sondern einzig und allein ein Herüberwachsen einer Hautfalte, wie oben beschrieben ist. Während unsere Ergebnisse mit denen *Hennebergs* in dieser Hinsicht sich förmlich decken, weichen sie von denen *Fleischmanns* in beträchtlichem Maße ab.

„Wäre nämlich", so schreibt *Henneberg* unter dem Kapitel „Zurückweisung der Einwachsungstheorie", „die Glandarlamelle durch Einsenkung entstanden, so müßte ihr tiefster Punkt der Längsachse des Phallus sich genähert haben."

Nach unseren Untersuchungen am Kaninchen, sowie bestärkt durch die Untersuchungen anderer Autoren an anderen Objekten — *Henneberg* an der Ratte und am Maulwurf, *Andersson* an der Ratte und Cavia, *Schweiger-Seidel*,

Tourneux und *Nagel* am Menschen, gelangen wir zu dem Schluß, daß der von uns geschilderte Vorgang nicht nur für unsere Untersuchungsobjekte, sondern überhaupt für die Säuger und den Menschen Gültigkeit hat.

„Das Praeputium der Säuger und des Menschen wird durch die um die Pars libera apikalwärts wachsende Fortsetzung der den Schaft umgebenden Haut gebildet und nicht durch eine in basaler Richtung in die Pars libera einwachsende Ektodermplatte!"

Nach *Henneberg* ist das Praeputium niemals ein Teil der Glans gewesen. Die daher zwischen Glans und Praeputium entstehende Glandarlamelle wächst in apikaler Richtung.

Die Bildung des Frenulum.

Entsprechend der Praeputiumbildung wird die des Frenulum von den Autoren verschieden dargestellt, je nachdem ob sie das Praeputium durch Ein- oder Überwachsen entstehen lassen. Die Beobachtungen und Anschauungen eines Vertreters der Einwachsungstheorie haben wir hinsichtlich der Frenulumbildung bereits erwähnt. Es sei nochmals darauf hingewiesen, daß nach *Böhm* das Frenulum beim Schaf durch Zusammenbiegen der auf dem Querschnitt zuerst hufeisenförmigen Glandarlamelle entstehe, wobei schließlich eine schmale Brücke zwischen dem Mesoderm der nicht vollständig herausmodellierten Glans und dem Praeputium als Frenulum erhalten bleibt.

Beim Menschen wird das Frenulum nach *Felix* (S. 928) aus dem Mesenchym der primitiven Glans beim Einwachsen der Glandarlamelle, die kein geschlossenes Rohr vorstellt, sondern an ihrer analen Seite unterbrochen ist, ausgespart.

Nach *Bromann* (S. 478) wird der in das Mesenchym des Penis einwachsende Epithelring an der unteren Seite defekt, da die rautenförmige Urethralgrube noch weit offen steht und „gestattet hier eine bleibende bindegewebige Verbindung zwischen Glans und Hautfalte. Auf diese Weise entsteht das Frenulum praeputii."

R. Meyer schreibt folgendermaßen: „Die Zahl der Entwicklungsmöglichkeiten des Frenulum ist groß, ja, es ist nicht zu zweifeln, so merkwürdig es auch anmutet, daß das Frenulum sowohl im Ektoderm als auch im Entoderm, als schließlich auch zwischen beiden selbständig verwachsen kann. Dadurch fühle ich mich berechtigt, die Frenulumbildung als einen unabhängigen Bestandteil der Entwicklungsvorgänge zu betrachten, welche als eine Fortsetzung der hervorragenden, medianen Wachstumszone im übrigen Bereich der männlichen Genitalgegend gelten kann" (S. 328). Das Frenulum entsteht allem Anschein nach nicht aus dem praeputialen Mantel, sondern aus dem Gewebe der Eichel (S. 333). Das Praeputium als Ganzes ist also aus 2 genetisch ganz verschiedenen Teilen zusammengesetzt, dem eigentlichen Praeputialmantel, dessen gesamtes Bindegewebe aus der Gegend hinter dem Sulcus coronarius entliehen wird, und aus dem Frenulum, welches autochron aus der Eichel entsteht."

Henneberg zeigt an der Ratte, „daß das Frenulum nicht aus bereits vorhandenem Mesoderm durch Einwachsen einer Glandarlamelle ausgespart wird, sondern daß es sich während der Praeputiumbildung von dem Mesoderm der Glans aus neu bildet".

Denselben Bildungsmodus läßt *Anderssons* Darstellung erkennen.

R. Meyer gelangt zu der gleichen Anschauung.

Auch ich habe den Bildungsmodus beim Kaninchen eingehend studiert und erkannt, daß das Frenulum vom Mesoderm der Pars libera gebildet wird und nicht aus bereits vorhandenem Mesoderm durch Einwachsen einer Glandarlamelle. Es ist zweifellos, daß das Frenulum eine Folge der Praeputiumbildung bei Vorhandensein einer Urogenitalplatte ist. Die Verhältnisse würden an der Facies urethralis dieselben sein, wenn die Pars libera genau wie der Schaft von der Haut bedeckt wäre. Die Trennung von Haut und Stamm im Bereich der Pars libera, d. h. die Praeputialbildung bei bestehender Urogenitalplatte, führt zur Frenulumbildung. Die Bildung des Praeputium in der Mediangegend kann auf der Facies urethralis nicht in derselben Weise wie auf dem Dorsum der Pars libera vor sich gehen, da sie dort durch das Vorhandensein der Urogenitalplatte gestört wird. Wo letztere liegt, findet kein Heraufwachsen der Schafthaut statt. Es muß also eine Ersatzbildung auf der Facies urethralis zur ringförmigen Bedeckung der Pars libera sein, die das Praeputium in loco aus dem Bindegewebe der Pars libera entstehen läßt, ein Vorgang, der zur bindegewebigen Verbindung zwischen Praeputium und Pars libera auf der Facies urethralis in der Medianebene und somit „zur Frenulumbildung führt".

6. Die Bildung des Scrotum.

A. Eigene Beobachtungen.

Gänzlich unabhängig von der Entstehung und Weiterentwicklung des Höckers bilden sich beim Kaninchen die Scrotalwülste aus. Stadium III (14tägige Embryonen) ermöglichte zum ersten Male das Auftreten der Scrotalwülste zu beiden Seiten des Höckers als flache Wülste zu erkennen, die caudal schärfer begrenzt sind als umbilical. Die weitere Entwicklung geht entgegen der Höckerwerdung sehr träge vor sich.

Am Schluß der embryonalen Entwicklung verlaufen sie zu beiden Seiten des Höckers, beginnend an dessen caudaler Begrenzung, als paarige Wülste, die durch eine Einschnürung stark gegen ihre Umgebung abgesetzt sind, caudal steil abfallen und umbilical allmählich verstreichend den Höcker sichelförmig umfassen.

B. Beobachtungen anderer Autoren.

Während von uns die Bildung des Scrotum sehr früh erkannt wurde, ist dies bei einigen Autoren nicht der Fall.

Hennebergs Beobachtungen und Auffassungen über die übrigen Bildungsvorgänge stehen zwar den unserigen sehr nahe; in dieser Frage jedoch gehen unsere Ansichten sehr auseinander. Auf S. 241 (1918) Anat. Hefte lesen wir: „Die an den Seitenflächen des Höckers verlaufenden, beim vorigen Stadium erwähnten lateralen Längswülste treten auf der Glansanlage, wo sie zusammentreffen, deutlich hervor, was auch für die sie begrenzenden Furchen gilt."

„Die Schafthautanlage erscheint jetzt als ein der Wurzel des Höckers aber nur kranialwärts den Seiten desselben anliegender niedriger Wulst."

Hieraus geht hervor, daß *Henneberg* wohl auch in frühen Stadien das richtige Bild gesehen hat, dieses aber nicht zu deuten verstand. Wenn er auch später

von Scrotalwülsten spricht, so ist ihm das erste Auftreten dieser Erscheinung völlig entgangen.

Gruber berichtet über die Entwicklung der Genitalwülste folgendes (S. 10, Anat. Hefte Bd. 36): „Die lateralen Genitalwülste sind durch die Verkümmerung des Schwanzes besser sichtbar geworden und am 24. Tage an ihrer rechten und linken Seite ausgeprägt und konvex gewölbt; sie haben an Höhe und Länge zugenommen. Gegen den Phallus sind die Genitalwülste durch eine tiefe Seitenrinne abgegrenzt. Dadurch wird deutlich gemacht, daß die vorderen Enden der Scrotalwülste beiderseits den Phallus umfassen und mit dessen umbilicalen Abfall aufhören. Da die Hauptmasse der Scrotalwülste hinter dem Phallus liegt und sogar die Afteröffnung seitlich flankiert, so umrahmen sie das ziemlich schmale Afterdammplateau; ihre mediale Fläche sinkt sanft gewölbt zum Damm ab. Die ganze Gegend erweckt den Eindruck einer Mulde, die vom Schwanzhöcker, Phallus und den seitlichen Scrotalwülsten eingeschlossen ist.

Bei *Dürbeck* (Morph. Jahrb. *36*, 251. 1907) lesen wir: „Die Scrotalwülste treten bei den Embryonen zwischen 2 und 2,2 cm Nstl. zu beiden Seiten des Phallus an der Basis des seitlichen Abfalles in Form symmetrischer, flacher Wülste auf, die vom After bis an den umbilicalen Rand des Phallus reichen und seitlich gegen die Extremitäten weniger scharf als medial gegen den Phallus abgegrenzt sind."

Im Gegensatz zum Kaninchen teilen die Schweine mit den Schafen die Eigenschaft, daß sehr bald eine topographische Entfremdung vom Phallus und Scrotalwülsten eintritt. Infolgedessen findet man den Phallushöcker älterer Embryonen dicht hinter dem Nabel, die Scrotalwülste dagegen zwischen den Extremitäten.

Weiter heißt es bei *Dürbeck*: „Die Scrotalwülste erreichen während des embryonalen Lebens nie eine nennenswerte Höhe; auch ihre Grenzen sind weniger scharf, so daß man oft Mühe hat, sie gegen die Nachbarschaft abzustecken."

Bei der Katze, deren Lageverhältnisse von After, Damm und Phallus ähnliche sind wie die beim Kaninchen, hat *Dürbeck* ebenfalls die Scrotalwülste beobachtet und schreibt auf S. 553: „Obwohl die Streckung des Dammes, wie die Längsschnitte zeigen, nicht bedeutend ist und im Vergleich zu Schaf und Schwein eine enge Nachbarschaft zwischen Phallus und After besteht, reicht sie doch hin, um Platz für die Entfaltung der Scrotalwülste zu schaffen, die sich direkt hinter dem Phallus und kurz vor dem After als 2 ovale Buckel gegen die Medianlinie vorschieben und die Verbreiterung des Dammes hindern."

Wir sehen, daß trotz der großen Ähnlichkeit der Lageverhältnisse von After, Damm und Phallus der Katze und des Kaninchens die Scrotalwülste bei ersteren eine gänzlich andere Lage haben, wie wir dies beim Kaninchen schilderten.

Um zu zeigen, wie die Angaben in den Lehrbüchern der menschlichen Embryologie lauten, sei folgendes wiedergegeben:

Nach *Broman* (S. 476) wachsen „bei 4—6 cm Nstl. langen männlichen Embryonen die hinteren Partien der Genitalwülste zu der Scrotalanlage zusammen. Die Verwachsung beginnt dorsal im Anschluß an der primären Raphe perneialis, schreitet von hier aus ventralwärts fort bis zur Penisanlage und geht dann auf dieselbe über".

Nach *Felix* (S. 927) wird dagegen beim Menschen das zwischen Penisbasis und Analöffnung unpaare Scrotalfeld „bei Embryonen von 60 mm Kfl. in toto emporgehoben und bildet den unpaaren Scrotalwulst, indem von oben her die beiden Scrotalwülste auslaufen".

Betrachten wir zum Schluß das Ergebnis der obigen Literaturangaben, dann finden wir, was am Ende eines jeden Kapitels immer wiederkehrte, daß die Beobachtungen der Forscher an sich einerseits, sowie Anlage und definitiver Zustand der einzelnen Organe andererseits großen Schwankungen unterworfen sind.

V. Ergebnisse der Arbeit.

Ich bin somit am Ende meiner vergleichenden embryologischen Betrachtungen angekommen und fasse das Ergebnis meiner eigenen Forschungen *am Kaninchen* in folgendem kurz zusammen:

1. Bei Kaninchenembryonen tritt mit dem 13. Tage post coitum der Kloakenhöcker, die erste Anlage des Penis, als flache Vorwölbung am Abdomen auf.

2. Die Teilung der Kloake, der die vorübergehende Bildung eines Analrohrs vorangeht, erfolgt bei männlichen Kaninchenembryonen am 14.—15. Tage durch Mesodermmassen, das sog. Septum urorectale, das in Form einer frontalen, mit dem übrigen Mesoderm des Höckers zusammenhängenden Scheidewand die Kloake in das dorsale Rectum und in den ventralen Sinus urogenitalis trennen.

3. Am 16. Tage erscheint an der Basis des Höckers die kleine rundliche Sinusöffnung, deren Verlagerung in distaler Richtung durch Wachstumsvorgänge in der basalen Schafthaut auf der Facies urethralis bedingt wird.

4. Am 17. Tage war es zum ersten Male möglich, eine Differenzierung an den inneren Geschlechtsorganen festzustellen.

5. Am 17.—18. Tage wird durch Abflachung des caudo-basalen Teils des Höckers die Afteröffnung aus dem Höcker heraus schwanzwärts verlagert — es kommt zur Bildung des für beide Geschlechter typisch kurzen Dammes.

6. Homolog der allmählichen Zerstörung der Urogenitalplatte von der Basis des Höckers her schreitet vom 16. bis zum 22. Tage die provisorische Sinusöffnung successive apikalwärts.

7. Am 23. Tage bricht der im Schaft und in der Pars libera axial verlaufende Sinus urogenitalis am Apex des Höckers durch — Bildung der definitiven Harnröhre.

8. Am 22.—23. Tage treten die ersten Differenzierungen an den äußeren Genitalien auf. Es wurde festgestellt, daß der Umfang der Glandarlamelle beim Männchen ein Achtel, beim Weibchen ein Viertel des Gesamtumfanges vom Phallus ausmacht.

9. Vom 23. bis zum 28. Tage Bildung des Praeputium und Frenulum durch Herüberwachsen einer Hautfalte über die Pars libera vom Collum penis her.

10. Das erste Auftreten der Genitalwülste wurde am 14. Tage post coitum beobachtet, es kommt jedoch nur zu einer schwachen Ausbildung dieser Wülste im embryonalen Leben.

Literaturverzeichnis.

Andersson, Untersuchungen über die Entwicklung der äußeren Genitalorgane und des Afters bei den Nagetieren. Arch. f. Zool. **5**, Nr. 41. 1909. — *Böhm, J.*, Die äußeren Genitalien des Schafes. Morphol. Jahrb. **34**. 1905. — *Bonnet, R.*, Lehrbuch der Entwicklungsgeschichte. 2. Aufl. Berlin 1912. — *Broek, v. d.*, Entwicklung und Bau des Urogenitalapparates der Beutler. Morphol. Jahrb. **41**. 1910. — *Broek, v. d.*, Über den Schließungsvorgang und den Bau des Urogenitalkanals beim menschlichen Embryo. Anat. Anz. **37**. 1910. — *Broman*, Normale und abnormale Entwicklung des Menschen. Wiesbaden 1911. — *Dimpfl*, Die Teilung der Kloake bei Cavia cobaya. Morphol. Jahrb. **35**. 1906. — *Disse, W.*, Untersuchungen über die Entstehung des Kloakenhöckers bei Talpa europaea. Anat. Hefte **27**. 1905. — *Dürbeck, W.*, Die äußeren Genitalien der Hauskatze. Morphol. Jahrb. **36**. 1907. — *Felix*, Die Entwicklungsgeschichte der Harn- und Geschlechtsorgane. — *Felix*, Die äußeren Genitalien des Schweines. Morphol. Jahrb. **36**. 1907. — *Fleischmann*, Die Stilistik des Urodäums. Morphol. Jahrb. **32**. 1904. — *Fleischmann*, Stilcharaktere am Urodäum und Phallus. Morphol. Jahrb. **35**. 1907. — *Fleischmann*, Morphologische Studien über Kloake und Phallus. Ebenda — *Fleischmann*, Die Stilistik des Urodäums und Phallus bei den Amnioten. Ebenda **30**. 1902. — *Fleischmann*, Das allgemeine Resultat meiner Phallusstudien. Sitzungsber. d. physiol. med. Soc. Erlangen **36**. 1906. — *Gegenbaur, C.*, Vergleichende Anatomie der Wirbeltiere. Leipzig 1911. — *Gerhardt, Ulrich*, Der gegenwärtige Stand der Kenntnisse von den Kopulationsorganen der Wirbeltiere, insbesondere der Amnioten. Ergebn. u. Fortschr. d. Zool. **1**, H. 2. — *Gerhardt, Ulrich*, Das Kaninchen. Leipzig 1909. — *Gruber, K.*, Bau und Entwicklung der äußeren Genitalien bei Cavia cobaya. Morphol. Jahrb. **36**. 1907. — *Henneberg*, Beitrag zur Entwicklung der äußeren Genitalorgane bei Säugern. 1. Teil. Anat. Hefte **50**. 1914. — *Henneberg*, Beitrag zur Entwicklung usw. 2. Teil. Anat. Hefte **55**. 1918. — *Hertwig, O.*, Lehrbuch der Entwicklungsgeschichte. Jena 1902. — *Keibel*, Zur Entwicklungsgeschichte des menschlichen Urogenitalapparates. Arch. f. Anat. u. Physiol., Anat. Abt. 1896. — *Kölliker, A.*, Entwicklungsgeschichte des Menschen und der höheren Tiere. Leipzig 1879. — *Krasa, F.*, Die Entwicklungsgeschichte des Urogenitalsystems beim Maulwurf (Talpa, europaea). Anat. Hefte **55**. 1918. — *Krause, W.*, Anatomie des Kaninchens. Leipzig 1884. — *Meyer, R.*, Zur Kenntnis der normalen und pathologischen Abschnürung der männlichen Harnröhre und Praeputiumbildung. Arch. f. Anat. u. Physiol., Anat. Abt. 1911. — *Nagel*, Über die Entwicklung der Urethra und des Dammes beim Menschen. Arch. f. mikroskop. Anat. **40**. 1892. — *Rauber-Kopsch*, Lehrbuch der Anatomie des Menschen. 10. Aufl. — *Reichel*, Die Entwicklung der Harnblase und Harnröhre. — *Retterer*, Sur le développement du pénis et du clitoris chez les foetus humains. Journ. de l'anat. et de la physiol. **28**. 1892. — *Schmaltz*, Vergleichende mikroskopische Anatomie der Haustiere. Berlin 1921. — *Schwarztrauber, J.*, Das Analrohr des Schafes. Morphol. Jahrb. **35**. 1906. — *Schweiger-Seidel*, Anatomische Mitteilungen zur Entwicklung des Praeputium. Virchows Arch. f. pathol. Anat. u. Physiol. **37**. 1866. — *Schwarztrauber, J.*, Kloake und Phallus des Schafes und Schweines. Morphol. Jahrb. **32**. 1904. — *Strahl, K.*, Zur Bildung der Kloake des Kaninchenembryos. Arch. f. Anat. u. Entwicklungsgesch. 1886. — *Tourneux*, Sur les premiers développement du cloaque. Journ. de l'anat. et de la physiol. **24**. 1888. — *Zietschmann*, Entwicklungsgeschichte der Haustiere. Berlin 1924.

Mein Lebenslauf.

Ich, *Gerhard Günther*, wurde am 3. September 1899 zu Güsten in Anhalt als Sohn des Pfarrers Paul Günther und seiner Ehefrau Emmy geb. Honig geboren. Nach Versetzung meines Vaters von Güsten nach Gr.-Paschleben bei Cöthen (Anhalt) besuchte ich von 1906 bis 1909 die dortige Dorfschule, 1909 bis 1917 das Ludwigsgymnasium in Cöthen. September 1917 trat ich, nachdem ich inzwischen das Fähnrichsexamen in Berlin abgelegt hatte, als Fahnenjunker in das Infanterieregiment 66 (Magdeburg) ein, nahm an dem Kriege gegen Frankreich, speziell an den Offensiven gegen Montidier im März 1918, gegen den Chemin des Dames im Mai und Juni 1918 und an der letzten Offensive zwischen Soissons und Reims teil. Da ich als Lebensberuf den eines aktiven Offiziers gewählt hatte, verblieb ich auch nach dem Kriege bei der Reichswehr, die ich jedoch wegen der Ungunst der politischen Verhältnisse als Leutnant Ende 1919 verließ. Ich bezog nun wieder die Schule, und zwar die Oberrealschule in Dessau und machte März 1920 mein Abiturium. Als neue Laufbahn wählte ich die des Landwirtschaftslehrers. Zu meiner praktischen Ausbildung war ich insgesamt $2^3/_4$ Jahr in der Magdeburger Börde tätig. Danach bezog ich die Universität Göttingen, um Landwirtschaft zu studieren. Nach bestandenem Vorexamen ging ich von Göttingen nach Halle, um dort das Studium fortzusetzen. 1925 bestand ich das landwirtschaftliche Staatsexamen. 1925/26 fertigte ich am Anatomisch-Physiologischen Institut der Landwirtschaftlichen Fakultät die mir von Herrn Professor Gerhardt verliehene Dissertationsarbeit, betitelt: „Die embryonale Entwicklung des Penis vom Kaninchen“ an. Januar 1927 promovierte ich an der Naturwissenschaftlichen Fakultät Halle a. S. zum Doktor sc. nat. mit dem Prädikat: magna cum laude. Seit April 1927 gehöre ich zur Lehrausbildung dem pädagogischen Seminar in Eldena (Pom.) an. Zu erwähnen wäre noch, daß mein Elternhaus inzwischen von Gr.-Paschleben nach Zerbst verlegt worden ist, wo mein Vater die Superintendentur bekleidet.

Dr. Gerhard Günther
Diplom-Landwirt.